

임플란트 안정도 평가를 위한 프랙탈 측정치의 유효성에 관한 사체연구

홍승범¹, 최연조², 전상호¹, 류재준²

고려대학교 안암병원 구강외과학교실¹, 보철학교실²

Effectiveness of fractal value for evaluating implant stability, cadaver study

Seung-Beom Hong¹, Yeon-Jo Choi², Sang-Ho Jun¹, Jae-Jun Ryu²

Departments of ¹Oral and Maxillofacial Surgery, ²Prothodontics, Anam Hospital, Korea University, Seoul, Korea

Purpose: The purpose of this study is to evaluate correlation between fractal dimension (FD), implant stability quotient (ISQ) value and insertion torque value (ITV) regarding to implant stability

Materials and Methods: A total of 18, 4×8 mm tapered-type implant (active II, Neo-biotech, Korea) was placed at 3 human cadaver's right and left maxillary posterior area. All cadavers have sufficient bone volume so that don't need bone graft and favorable bone quality (D2 or D3). All placement procedures have done by single operator. ITV was recorded simultaneously with implant placement. After implant placement, ISQ was measured four time from buccal and palatal side. The average of ISQ was used for analysis. FD value was gained by White&Rudolph's method. 50×50 pixel size region of interest (ROI) was selected at second (FD_coronal) and seventh (FD_apical) thread. For the analysis of correlation with each methods, Pearson correlation test was done with SPSS ver 20.0.

Results: Correlation analysis results of ISQ and ITV (r;0.667, P<0.05), ISQ and FD_coronal (r; 0.604, P<0.05), ISQ and FD_apical (r; 0.677, P<0.05), ITV and FD-coronal (r; 0.524, P<0.05), ITV and FD_apical (r; 0.576, P<0.05) have revealed distinct positive correlation in all methods and the results were statistically significant.

Conclusions: The result of positive correlation of ISQ and ITV was similar with existing studies and both methods have become known as a criterion of implant stability evaluation. FD evaluated in this study is simple to gain, inexpensive and has relatively lower radiation dose compared to computed tomography (CT). Because FD can gain from periapical view. In this study, FD has distinct positive correlation with ISQ and ITV, so it is useful clinical radiographic analysis technique for implant primary stability evaluation. (JOURNAL OF DENTAL IMPLANT RESEARCH 2016;35(2):53-58)

Key Words: Fractal dimension, Implant stability quotient, Insertion torque value, Implant stability

서 론

임플란트의 안정도는 임플란트의 성공과 예후를 판단하는데 있어 중요한 요소 중 하나로 알려져 있다¹⁾. 임플란트의 안정도에 영향을 미치는 인자에는 다양한 영향요소들이 있지만 기존의 연구에서 골질이 임플란트의 안정도와 예후에 중요한 영향요인임을 밝히고 있다^{2,3)}. 따라서 임플란트를 식립하기 전에 골질을 평가하여 간접적으로 임플란트의 예후를 판단할 수 있다면 보다 정확하고 안전한 치료계획을

설계하고 시행할 수 있다.

현재 임상적으로 널리 사용되고 있는 비침습적인 임플란트 안정도 평가 방법에는 RFA와 ITV 등이 있다. RFA는 임플란트의 안정성과 골결합을 정량적으로 측정하기 위해 Meredith 등이 제안한 방법으로⁴⁾ 저주파에서 고주파로 연속적으로 변환시킨 정현파를 일정한 진폭으로 발산하는 분석 장치인 Osstell Mentor (Integration Diagnostics Ltd, Sweden)를 이용하여 임플란트에 체결된 transducer의 공명 주파수를 측정하여 ISQ로 명명된 1에서 100사

Received May 19, 2016, Revised July 20, 2016, Accepted July 27, 2016.

©This is an open access article distributed under the terms of the Creative Commons Attribution Non-Commercial License (<http://creativecommons.org/licenses/by-nc/4.0>) which permits unrestricted non-commercial use, distribution, and reproduction in any medium, provided the original work is properly cited.

교신저자: 류재준, 02841, 서울시 성북구 인촌로 73, 고려대학교 안암병원 치과 보철과

Correspondence to: Jae-Jun Ryu, Department of Prothodontics, Anam Hospital, 73 Incheon-ro, Seongbuk-gu, Seoul 02841, Korea. Tel: +82-2-920-5423, Fax: +82-2-921-7348, E-mail: koprosth@unitl.co.kr

이의 계수로 임플란트의 안정도를 정량화하는 방법이며 ITV는 임플란트를 식립할 때의 저항력을 측정하는 것으로, 골질 및 골량과 연관이 있다고 밝혀져 있다⁵⁾.

FD은 1967년 Mendelbrot에 의해 제안된 개념으로서 ‘쫄개다’는 의미의 라틴어인 ‘Fractus’에서 기원한 용어로 전체와 부분이 같은 구조로 이루어졌다는 데서 시작하여 구조물의 복잡한 정도나 공간을 채우는 정도를 측정하는 방식이다^{6,7)}. 치의학 영역에서 FD은 영상의학적 검사를 통하여 얻어진 이미지를 분석하여 골소주 패턴이나 골밀도를 측정하는데 사용되어져 왔다^{8,9)}.

하지만 FD을 이용한 골밀도 분석과 임플란트의 안정도의 상관관계에 대하여 연구한 기존의 연구는 거의 없었으므로 본 연구에서는 임플란트 안정도 평가 목적으로서의 FD의 임상적 유효성을 평가하기 위해 ISQ, ITV와 같은 기존에 정립되어 있는 임플란트 안정도 측정 지표와의 상관성을 분석하였다.

연구대상 및 방법

1. 연구재료

1) 사체

실험을 위해 사체 3구의 무치악 상악골이 사용되었다. 각 사체는 각각 specimen A, B, C로 나누어 ISQ, ITV측정 및 FD 분석을 시행하였다. 사체의 선정 시 식립 전 치근단 방사선 사진 촬영을 통하여 D2 내지 D3 정도의 양호한 골질을 갖는 것으로 판단되는 경우와 골량이 충분하여 임플란트 식립 시 골이식술이 필요하지 않은 경우로 제한하였다.

2) 실험재료

총 18개의 taper-type implant인 Neobiotech사(Seoul, Korea)의 직경 4 mm, 길이 8 mm의 ISII active implant가 사용되었으며, 모두 Kavo[®] implant motor unit과 handpiece 및 임플란트 제조사에서 제공하는 surgery kit를 이용하여 식립되었다. 임플란트의 안정도 평가에는 ISQ value의 측정을 위해 Osstell Mentor (Integration Diagnostics Ltd, Sweden)가 사용되었으며, ITV의 측정은 Kavo[®] implant motor unit을 이용하였다. FD값을 측정하기 위해서는 치근단 방사선 사진을 이용하였으며, 영상 분석에는 Image J program (National Institutes of Health, USA)이 이용되었다.

2. 연구방법

1) 임플란트 식립

모든 임플란트의 식립은 단일 술자에 의하여 이루어 졌으며, 사체 상악골 구치부 양쪽에 각 3개 썸의 임플란트가 식립되었다. 식립 범위의 결정은 사체의 절치공을 지나면서 정중선에 수직인 선을 전방 경계로 하였고 양측 maxillary tuberosity를 지나는 선을 후방경

계로 하였으며 해당 범위를 대략 3등분 한 위치에서 식립이 이루어 졌다.

2) 임플란트 안정도 측정

(1) ITV

ITV의 측정은 식립 시 Kavo[®] implant motor unit에 나타나는 torque value (Ncm)를 이용하였으며, 임플란트가 식립부에 위치되면서 나타나는 최종값을 분석에 활용하였다.

(2) Resonance frequency analysis (RFA)

임플란트 식립 후 smart peg을 연결하여 Osstell Mentor (Integration Diagnostics Ltd, Sweden)에 나타나는 측정치를 이용하였으며, 측정은 협측과 구개측으로 나누어 각 2회 씩 총 4회 실시하였다. 분석 시에는 측정된 값들의 평균값을 활용하였다.

3) 프랙탈 차원 분석

임플란트를 식립한 후 해당 부위의 치근단 방사선 촬영이 이루어 졌으며, 얻어진 디지털 영상은 Image J 프로그램(1.15s, National institutes of health, USA)으로 분석되었다. Region of interest (ROI)는 50×50 pixel size의 정사각형으로 통일하였으며 식립된 임플란트의 두 번째 나사산과 일곱 번째 나사산 부위를 선택하여 각각 FD_coronal과 FD_apical로 명명하여 분석에 사용하였다.(Fig. 1) 모든 ROI 영상을 White&Rudolph에 의해 고안된 방법을 이용하여 다음과 같이 처리하였다¹⁰⁾.(Fig. 2) 우선 Image J 프로그램을 이용하여 선택된 ROI를 Gaussian filter (sigma=35 pixel)를 적용시켜 미세하거나 중간규모의 구조를 제거하고 큰 차이의 흑화도를 나타내는 것만 남도록 blurring 시켰다. 그리고 이 blurred image를 원래의 영상에서 공제하여 128을 가산한 후 명

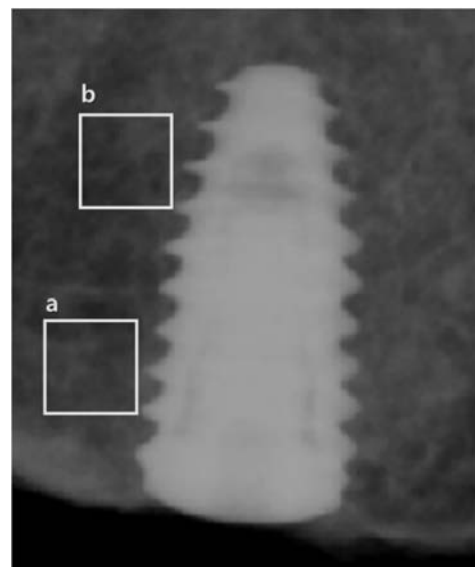


Fig. 1. Region of interest. (a) FD_coronal, (b) FD_apical.




Fig. 2. Analyzing methods of FD. (a) ROI, (b) filtered image, (c) binary image, (d) skeletonized image.

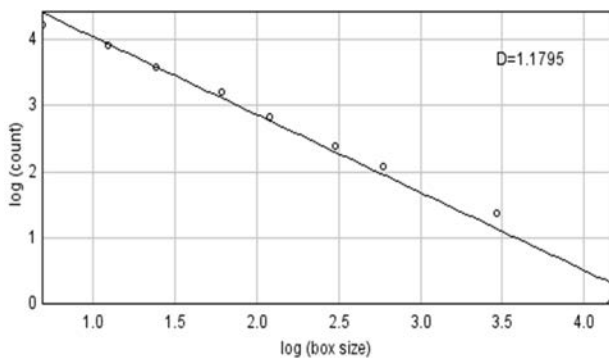


Fig. 3. FD analysis using box-counting method.

도 값 128을 역치로 하는 이원영상(binary image)으로 만들었다. 이렇게 함으로써 영상의 초기 강도에 상관없이 평균값 128 계조도의 영상을 얻었으며 이 이원영상을 한 번씩 부식(erosion) 및 팽창(dilation) 시킨 후 픽셀의 중심선만 남을 때까지 부식되도록 골격화 영상(skeletonized image)으로 전환하였다. 이렇게 골격화된 영상들로 box-counting method를 이용해 프랙탈 차원 값을 얻었다.(Fig. 3)

4) 통계 분석

실험을 통하여 얻어진 임플란트 안정도 평가 수치(ISQ, ITV)와 FD 분석을 통한 골질 분석 수치(FD_coronal, FD_apical)의 연관 관계를 알아보기 위해 spearman correlation analysis를 시행하였으며, 95%유의수준에서 분석을 시행하였다. 모든 통계 분석은 SPSS ver 20.0 (SPSS Inc., Chicago, IL, USA)를 이용하여 시행되었다.

Table 1. Mean and standard deviation of total measurement results

Parameter	Mean	SD
ISQ	68	1.31
ITV	27.1	4.16
FD_Coronal	1.3097	0.12
FD_apical	1.3272	0.13

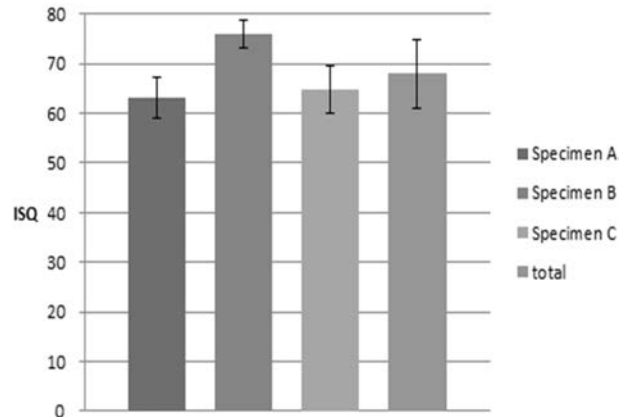


Fig. 4. Average ISQ value obtained from three specimens.

결 과

1. 임플란트 안정도 측정 및 FD 분석 결과

ISQ는 specimen A에서 평균 63.75, 표준편차 4.03, specimen B에서 평균 76.04, 표준편차 2.71, specimen C에서 평균 64.79, 표준편차 4.69로 측정되었으며 전체 임플란트의 total ISQ 값은 평균 68, 표준편차 1.31로 나타났다(Table 1).(Fig. 4)

ITV는 specimen A에서 평균 25.60, 표준편차 2.40, specimen B에서 평균 30.51, 표준편차 3.77, specimen C에서 평균 25.13, 표준편차 3.76으로 측정되었으며 전체 임플란트의 total ITV값은 평균 27.1, 표준편차 4.16으로 나타났다(Table 1).(Fig. 5)

FD_coronal은 specimen A에서 평균 1.3108, 표준편차 0.11, specimen B에서 평균 1.3888, 표준편차 0.08, specimen C에서 평균 1.2331, 표준편차 0.11로 측정되었으며 전체 임플란트의 total FD_coronal은 평균 1.3097, 표준편차 0.12로 나타났다(Table 1).(Fig. 6)

FD_apical은 specimen A에서 평균 1.3349, 표준편차 0.10, specimen B에서 평균 1.4136, 표준편차 0.07, specimen C에서 평균 1.2331, 표준편차 0.14로 측정되었으며 전체 임플란트의 total FD_apical은 평균 1.3272, 표준편차 0.13으로 나타났다(Table 1).(Fig. 7)

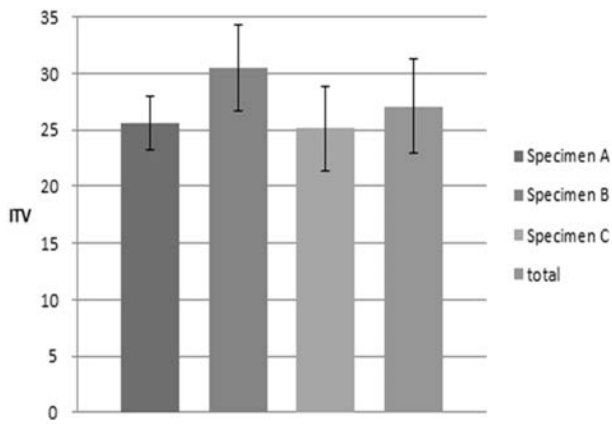


Fig. 5. Average ITV obtained from three specimens.

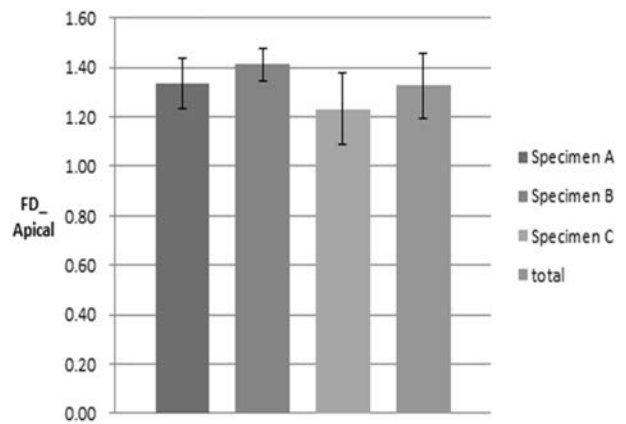


Fig. 7. Average FD_apical obtained from three specimens.

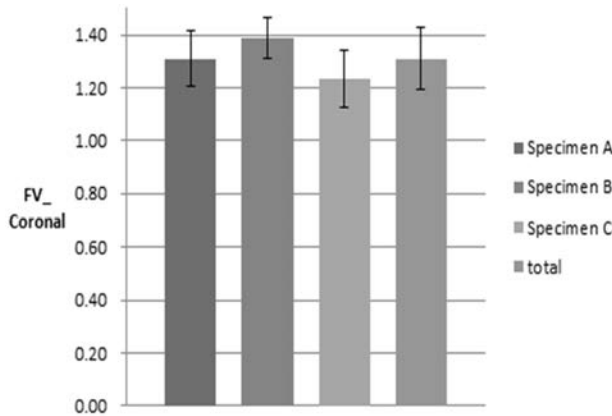


Fig. 6. Average FD_coronal obtained from three specimens.

Table 2. Correlation between ISQ & ITV

ISQ	ITV	
	R	0.667
P	0.021*	
N	18	

R: correlation coefficient, P: P-value, *P<0.05.

Table 3. Correlation between ISQ value, ITV & FD

	N	FD_coronal		FD_apical	
		R	0.604	R	0.677
ISQ	18	P	0.004*	P	0.001*
ITV	18	R	0.524	R	0.576
		P	0.034*	P	0.022*

R: correlation coefficient, P: P-value, *P<0.05.

2. ISQ와 ITV간의 상관관계 분석 결과

ISQ와 ITV사이의 유의성을 살펴본 결과 correlation coefficient value 0.667로 양의 상관관계를 보였으며 P<0.05로 통계적으로 유의미한 결과를 나타냈다(Table 2).

3. 임플란트 안정도 측정치와 FD 간의 상관관계 분석 결과

ISQ, ITV 등의 임플란트 안정도 측정치와 FD 분석 값 사이의 유의성을 살펴본 결과 ISQ와 FD_coronal은 r: 0.604, P<0.05, ISQ와 FD_apical은 r: 0.677, P<0.05, ITV와 FD_coronal은 r: 0.524, P<0.05, ITV와 FD_apical은 r: 0.576, P<0.05으로 모든 경우에서 통계적으로 유의미한 양의 상관관계를 보였다(Table 3).

고찰

FD와 관련된 기존의 치의학 분야에서의 연구는 골질과의 연관성을 찾는 경우가 대부분이었다. Southard 등은 탈회된 치조골 표본에서 무기질량 감소에 따라 FD이 감소됨을 보고한 바 있으며⁶⁾, Wojtowicz 등은 성장에 따라 골밀도가 증가하고 trabecular bone

pattern이 복잡해짐에 따라 FD이 증가됨을 보고한 바 있다¹¹⁾.

이번 연구에서는 FD 분석을 위해 상악골 구치부 영역의 치근단 방사선 사진을 활용하였다. 하악골은 상악골에 비해 두터운 피질골을 가지며 이에 따라 피질골에서 얻어지는 안정도 값이 상대적으로 더 높게 측정될 수 있다¹²⁾. 그에 반해 FD을 이용한 골밀도 분석법은 영상공제 과정에서 피질골 부분을 제하고 피질골의 골소주 패턴과 골질을 분석하는 방법이므로 상대적으로 피질골의 영향이 적은 상악골에서 해면골이 더 풍부한 구치부 영역을 선택하였다.

FD을 평가하기 위한 치과영역의 plain film으로는 panorama와 치근단 방사선 사진이 있다. 이 중 panorama의 경우, 해부학적 구조물의 중첩이 심하고 다양한 조사각도로 인한 상의 변형으로 관심영역을 통일시키기 어려워 FD 분석에 부적합하다¹³⁾. 반면 기존의 다양한 연구에서 보고되었듯이 치근단 방사선 사진은 골소주의 패턴을 명확히 보여주기 때문에 FD 분석에 더 적합하다고 할 수 있다^{11,14)}.

FD은 1과 2 사이의 값으로 어떠한 대상의 복잡한 정도나 공간이 채워져 있는 정도를 분석하는 방식으로, 1의 값은 아무것도 채워지

지 않은 빈 공간을 의미하고 2의 값은 빈틈없이 가득 차 있는 공간을 의미한다. 이번 연구에서 사체 상악 치조골의 FD 분석 결과 모든 결과치가 1과 2 사이의 값이었다. 이는 치조골에서 치근단 방사선 촬영을 이용한 FD을 골소주 패턴의 복잡성 및 골질 평가에 응용 가능하다는 기존의 연구와 부합되는 결과이다.

FD 이외에 영상의학적으로 골질을 평가하는 방법은 대표적으로 CT와 cone beam computed tomography (CBCT)가 있으며 골질을 평가하는 정립된 방법으로 평가받고 있다^{15,16}. CT나 CBCT의 경우 CT number를 이용하여 골밀도를 평가하는 방법이 사용되는데, Jean-Christophe 등의 연구에 따르면 ISQ값과 양의 상관관계를 가져 임플란트 식립 전 안정도 예측에도 사용이 가능하다¹². 하지만 CT나 CBCT는 plain film에 비하여 상대적으로 비용이 많이 들고 방사선 노출량이 많다는 단점이 있다¹⁷. 최근 출시되고 있는 CBCT의 경우에는 전통적인 방식의 panorama 방사선 사진과 비슷하거나 더 적은 수준의 방사선 노출량을 가지는 것으로 알려져 있지만, 이 경우에도 환자에게 비용적 부담이 크다는 점과 일상적인 촬영이 힘들다는 점이 단점으로 지적되고 있다¹⁸.

이번 연구에서 임플란트 안정도 측정을 위해 사용된 ISQ 에 관한 기존 연구를 살펴보면 Balleri 등은¹⁹ ISQ값이 57에서 82를 보일 때 골유착이 성공적으로 획득되었다 하고, 50 이하는 위험하다고 하였으며 Meredith 등에 따르면²⁰ 65 이상의 ISQ 값이 골유착에 이상적이라 하였다. 또한 임플란트 성공률과 식립시의 ISQ값간의 상관성에 대해 1,957개의 임플란트를 살펴본 후향적 연구에 따르면²¹ 66 미만의 ISQ에서 모든 실패가 발생하였다고 보고된 바 있다.

ISQ와 ITV간의 상관관계에 대해서는 기존의 다양한 연구에서 즉시식립, 지연식립 등의 다양한 상황에서 연관성이 있음이 확인된 바 있으며^{22,23} 이번 연구의 결과에서도 통계학적으로 유의미한 양의 상관관계를 확인할 수 있었다($r: 0.667, P < 0.05$).

FD과 ISQ, ITV간의 상관관계에 있어서는 모든 경우에서 통계적으로 유의미한 양의 상관관계를 확인할 수 있었다. 특히 이번 연구에서는 임플란트의 두 번째 와 일곱 번째 나사산 두 곳에서 ROI를 설정하여 실험을 진행하였는데 모두 양의 상관관계를 나타냈으므로 FD 분석이 임플란트 안정도와 연관성이 있음은 물론 측정 부위에 따라 영향을 받지 않는다는 것을 확인할 수 있었다. 또한 이번 실험의 FD 분석을 위해 사용한 치근단 방사선 사진 촬영은 상대적으로 비용이 저렴하고 방사선 노출량이 매우 적은 편이므로 사용의 접근도가 매우 높다고 할 수 있다.

FD 분석에 영향을 미칠 수 있는 요소는 필름의 노이즈²⁴, ROI의 크기와 모양 등이 있다²⁵. 그밖에 방사선 조사 각도와 선량, 촬영된 사진의 흑화도, 임상적으로 받아들여질 수 있는 수준에서의 조사 시간 등 방사선 노출 환경의 영향은 없는 것으로 알려져 있다^{20,25}. 따라서 노이즈가 없는 영상을 이용하여 ROI의 크기와 모양을 통일한다면 FD 분석의 결과에 영향을 미치는 요소가 매우 적다고 할 수 있어 활용의 편의성이 높다고 평가된다.

이번 연구의 한계점은 사체를 이용하여 생체 내에서의 더 다양한 변수가 배제되었다는 점과 사체 선택의 제한으로 개체 수가 적고 부위가 상악골의 구치부 영역에 제한되었다는 것이다. 이에 향후 더 많은 개체를 이용하여 다양한 부위, 다양한 골질에서의 in vivo 실험을 통해 부위 혹은 골질에 따른 임플란트 안정도에 대한 FD 분석 값을 기준점을 마련하여야 할 것으로 사료되는 바이다.

결 론

이번 연구를 통하여 치근단 방사선 사진을 활용한 FD 분석값과 ISQ와 ITV로 대변되는 임플란트 안정도 수치 사이에 양의 상관관계를 확인할 수 있었다. 이러한 결과는 임플란트의 안정도를 예측하는 인자로서 FD을 이용한 치조골의 골질 평가의 임상적 활용 가능성을 나타내는 것으로 사료되며, 치근단 방사선을 이용한 평가가 가능하다는 점과 영향을 미치는 인자가 적다는 점으로 미루어 보았을 때 사용의 편의성이 높은 편리한 방법으로 활용 가능하다고 기대할 수 있다.

REFERENCES

- Meredith N, Alleyne D, Cawley P. Quantitative determination of the stability of the implant-tissue interface using resonance frequency analysis. *Clinical oral implants research* 1996; 7:261-7.
- Jaffin RA, Berman CL. The Excessive Loss of Branemark Fixtures in Type IV Bone: A 5-Year Analysis*. *Journal of periodontology* 1991;62:2-4.
- Herrmann I, Lekholm U, Holm S, Kulteje C. Evaluation of patient and implant characteristics as potential prognostic factors for oral implant failures. *International Journal of Oral & Maxillofacial Implants* 2005;20.
- Sennerby L, Meredith N. Resonance frequency analysis: measuring implant stability and osseointegration. *Compendium of continuing education in dentistry (Jamesburg, NJ: 1995)* 1998;19:493-8.
- Friberg B, Sennerby L, Roos J, Lekholm U. Identification of bone quality in conjunction with insertion of titanium implants. A pilot study in jaw autopsy specimens. *Clinical oral implants research* 1995;6:213-9.
- Southard TE, Southard KA, Jakobsen JR, Hillis SL, Najim CA. Fractal dimension in radiographic analysis of alveolar process bone. *Oral Surgery, Oral Medicine, Oral Pathology, Oral Radiology, and Endodontology* 1996;82:569-76.
- Updike SX, Nowzari H. Fractal analysis of dental radiographs to detect periodontitis-induced trabecular changes. *Journal of periodontal research* 2008;43:658-64.
- Bollen A, Taguchi A, Hujuel P, Hollender L. Fractal dimension on dental radiographs. *Dentomaxillofacial Radiology* 2001;30: 270-5.
- Yaşar F, Akgünlü F. Fractal dimension and lacunarity analysis

- of dental radiographs. *Dentomaxillofacial Radiology* 2014.
10. White SC, Rudolph DJ. Alterations of the trabecular pattern of the jaws in patients with osteoporosis. *Oral Surgery, Oral Medicine, Oral Pathology, Oral Radiology, and Endodontology* 1999;88:628-35.
 11. Wojtowicz A, Chaberek S, Pirino A, Montella A, Bandiera P, Kinsner A, et al. The trabecular structure of developing human mandible. *Clinical orthodontics and research* 2001;4:161-71.
 12. Coutant J-C, Seguela V, Hauret L, Caix P, Ella B. Assessment of the correlation between implant stability and bone density by computed tomography and resonance frequency analysis in fresh cadavers. *International Journal of Oral & Maxillofacial Implants* 2014;29:1264-70.
 13. Chappard C, Brunet-Imbault B, Lemineur G, Giraudeau B, Basillais A, Harba R, et al. Anisotropy changes in post-menopausal osteoporosis: characterization by a new index applied to trabecular bone radiographic images. *Osteoporosis international* 2005;16:1193-202.
 14. Jolley L, Majumdar S, Kapila S. Technical factors in fractal analysis of periapical radiographs. *Dentomaxillofacial Radiology* 2006;35:393-7.
 15. Guerrero ME, Jacobs R, Loubele M, Schutyser F, Suetens P, van Steenberghe D. State-of-the-art on cone beam CT imaging for preoperative planning of implant placement. *Clinical oral investigations* 2006;10:1-7.
 16. Schwarz MS, Rothman SL, Rhodes ML, Chafetz N. Computed tomography: Part I. Preoperative assessment of the mandible for endosseous implant surgery. *International Journal of Oral & Maxillofacial Implants* 1987;2:137-41.
 17. Harris D. European Association for Osseointegration. EAO guidelines for the use of diagnostic imaging in implant dentistry. A consensus workshop organized by the European Association for Osseointegration in Trinity College Dublin. *Clinical Oral Implants Research* 2002;13:566-70.
 18. Suer BT, Yaman Z, Buyuksarac B. Correlation of Fractal Dimension Values with Implant Insertion Torque and Resonance Frequency Values at Implant Recipient Sites. *The International journal of oral & maxillofacial implants* 2016; 31:55-62.
 19. Balleri P, Cozzolino A, Ghelli L, Momicchioli G, Varriale A. Stability measurements of osseointegrated implants using Osstell in partially edentulous jaws after 1 year of loading: a pilot study. *Clinical implant dentistry and related research* 2002;4:128-32.
 20. Meredith N, Shagaldi F, Alleyne D, Sennerby L, Cawley P. The application of resonance frequency measurements to study the stability of titanium implants during healing in the rabbit tibia. *Clinical oral implants research* 1997;8:234-43.
 21. Baltayan SV. The Predictive Value of Resonance Frequency Analysis Measurements in the Surgical Placement and Loading of Endosseous Implants. *Journal of Oral and Maxillofacial Surgery* 2016;74:1145-52.
 22. Turkyilmaz I, Sennerby L, McGlumphy EA, Tözüm TF. Biomechanical aspects of primary implant stability: a human cadaver study. *Clinical implant dentistry and related research* 2009; 11:113-9.
 23. Fuster-Torres MÁ, Peñarrocha-Diago M, Peñarrocha-Oltra D, Peñarrocha-Diago M. Relationships between bone density values from cone beam computed tomography, maximum insertion torque, and resonance frequency analysis at implant placement: a pilot study. *International Journal of Oral & Maxillofacial Implants* 2011;26:1051-6.
 24. Geraets W, Van der Stelt P. Fractal properties of bone. *Dentomaxillofacial Radiology* 2000;29:144-53.
 25. Shrout MK, Potter BJ, Hildebolt CF. The effect of image variations on fractal dimension calculations. *Oral Surgery, Oral Medicine, Oral Pathology, Oral Radiology, and Endodontology* 1997;84:96-100.