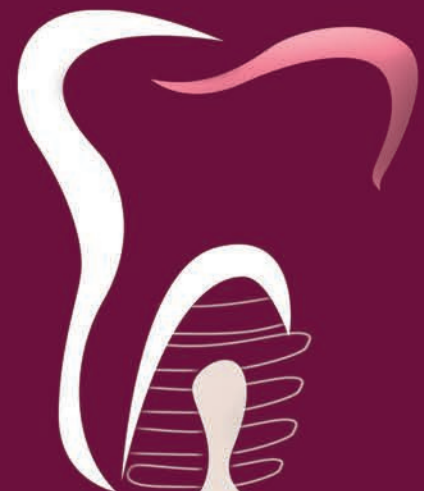

# Journal of Dental Implant Research

대한치과이식임플란트학회지  
VOL. 35 NO. 2 September 2016



The Korean Academy of Implant Dentistry

[www.kaidimplant.or.kr](http://www.kaidimplant.or.kr) [www.dentalimplant.or.kr](http://www.dentalimplant.or.kr)

# Journal of Dental Implant Research

---

## AIMS AND SCOPE

Journal of Dental Implant Research is the official peer-reviewed, quarterly publication of the Korean Academy of Implant Dentistry (KAID). The Journal publishes original research papers, clinical observations, review articles, viewpoints, commentaries, technical note, case reports, and letters to the editor in subjects relating to clinical practice and related basic research on dental implant including other reconstructive procedures for maxillofacial areas. Eventually, the journal aims to contribute to academic advancement of dentistry and improvement of public oral and general health.

## BACKGROUND

Journal of Dental Implant Research was renamed from Journal of The Korean Academy of Implant Dentistry, which was first published in 1976. It was initially published once a year but became a biannual journal from 2005. The KAID is the official member of the Korean Academy of Dental Science.

## OPEN ACCESS

JDIR is not for sale. Full text PDF files are also available at the official website. Journal of Dental Implant Research is an open access article distributed under the terms of the Creative Commons Attribution Non-Commercial License (<http://creativecommons.org/licenses/by-nc/4.0>) which permits unrestricted non-commercial use, distribution, and reproduction in any medium, provided the original work is properly cited.

---

대한치과이식임플란트학회지  
2016년 9월, 제 35 권 제 2 호

Journal of Dental Implant Research  
September 2016 Vol. 35 No. 2

발행인 김현철  
위원장 팽준영  
편집간사 이덕원

**Publisher** Hyoun-Chull Kim  
**Editor-in-Chief** Jun-Young Paeng  
**Managing Editor** Deok-Won Lee

인쇄일 2016년 9월 26일  
발행일 2016년 9월 30일

**Printing date** September 26, 2016  
**Publication date** September 30, 2016

발행처  
대한치과이식임플란트학회  
서울특별시 종로구 대학로 101 (연건동)  
서울대학교치과병원 B168호  
전화. (02) 2273-3875 팩스. (02) 2273-3871

PUBLISHED BY  
**The Korean Academy of Implant Dentistry**  
#B168, 101, Daehak-ro, Jongno-gu, Seoul 03080, Korea  
Tel. 82-2-2273-3875 Fax. 82-2-2273-3871

편집제작 (주)메드랑  
서울특별시 마포구 월드컵북로5가길 8-17  
전화. (02) 325-2093 팩스. (02) 325-2095

PRINTED BY MEDrang Inc.  
8-17 WorldCupbuk-ro 5ga-gil, Mapo-gu, Seoul 04001, Korea  
Tel. 82-2-325-2093 Fax. 82-2-325-2095

# 편집위원회

Editorial Boards

## 편집위원장 (Editor-in-Chief)

팽준영 (경북치대)

Jun-Young Paeng (Kyungpook National University Hospital)

## 편집간사 (Managing Editor)

이덕원 (강동경희대학교치과병원)

Deok-Won Lee (Kyunghee University Dental Hospital at Gangdong)

## 편집위원 (Editorial Board)

권극록 (경희치대)

Kung-Rock Kwon (Kyunghee University)

권대근 (경북치대)

Tae-Geon Kwon (Kyungpook National University)

권용대 (경희치대)

Yong-Dae Kwon (Kyunghee University)

김수관 (조선치대)

Su-Gwan Kim (Chosun University)

김영균 (분당서울대병원)

Young-Kyun Kim (Seoul National University Bundang Hospital)

김용호 (김용호치과)

Yong-Ho Kim (Private Practice, Seoul)

김은석 (위례서울치과)

Eun-Suk Kim (Private Practice, Seoul)

김태영 (서울킴스치과)

Tae-Young Kim (Private Practice, Seoul)

김태인 (태원치과)

Tae-In Kim (Private Practice, Seoul)

김태일 (서울치대)

Tae-Il Kim (Seoul National University)

김현철 (리빙웰치과병원)

Hyun-Cheol Kim (Private Practice, Seoul)

문홍석 (연세치대)

Hong-Seok Moon (Yonsei University)

박원서 (연세치대)

Won-Seo Park (Yonsei University)

박원희 (한양대 구리병원)

Won-Hee Park (Hanyang University)

박준범 (가톨릭대 서울성모병원)

Jun-Beom Park (Catholic University Seoul ST. Mary's Hospital)

신승일 (경희치대)

Seung-Il Shin (Kyunghee University)

신재명 (인제대 일산백병원)

Jae-Myung Shin (Inje University Ilsan Paik Hospital)

안강민 (서울아산병원)

Kang-Min Ahn (Seoul Asan Hospital)

양병은 (한림대학교 성심병원)

Byoung-Eun Yang (Hallym University Hospital)

여인성 (서울치대)

In-Sung Yeo (Seoul National University)

우승철 (마포리빙웰치과)

Seung-Cheol Woo (Private Practice, Seoul)

이양진 (분당서울대병원)

Yang-Jin Yi (Seoul National University Bundang Hospital)

전상호 (고려대병원)

Sang-Ho Jun (Korea University Medical Center)

정승미 (원주세브란스기독병원)

Seung-Mi Jung (Wonju Severance Christian Hospital)

지 숙 (고려대병원)

Suk Ji (Korea University Medical Center)

지유진 (강동경희대학교치과병원)

Yu-Jin Jee (Kyunghee University Dental Hospital at Gangdong)

최병갑 (연세힐링치과)

Byeong-Gap Choi (Private Practice, Seoul)

황경균 (한양대병원)

Kyung-Gyun Hwang (Hanyang University)

홍종락 (삼성서울병원)

Jong-Rak Hong (Samsung Medical Center)

(가나다 순)

# 대한치과이식임플란트학회지

Journal of Dental Implant Research

## 개요

대한치과이식임플란트학회지는 1976년 5월 21일 창립된 대한치과이식임플란트학회의 기관지입니다. 1980년 6월, 1권 1호를 발행한 이후 2004년까지는 연 1회, 2005년 24권부터 연 2회(6월 30일, 12월 31일), 2012년부터 연 4회(3월 31일, 6월 30일, 9월 30일, 12월 31일) 발행되고 있습니다.

## 발행목적과 범위

대한치과이식임플란트학회지는 치과임플란트와 관련된 과학적, 임상적 지식을 공유함으로써 치과임플란트의 이론과 술식을 발전시키기 위한 목적으로 발행되고 있습니다. 본 학회지는 치과임플란트와 관련된 모든 주제(치료계획, 진단, 재료, 술식, 교합, 심미 및 관련 학문)를 다루고 있으며 과학적 연구논문과 종설 및 임상증례를 게재합니다.

## 발행윤리

연구의 대상이 사람인 경우, 헬싱키 선언에 입각하여 환자 또는 보호자에게 연구의 목적과 연구 참여 중 일어날 수 있는 정신적, 신체적 위해에 대하여 충분히 설명하여야 하고 이에 대한 서면동의서를 받았음을 명시하는 것을 원칙으로 합니다. 연구의 실험대상이 동물인 경우, 실험동물의 고통과 불편을 줄이기 위하여 행한 처치를 기술하여야 하고, 그 실험과정이 당해 연구기관의 윤리위원회 규정이나 동물보호법의 동물실험에 관한 원칙에 저촉되지 않았음을 명시하는 것을 원칙으로 합니다. 편집위원회는 필요 시 서면동의서 또는 기관의 윤리위원회나 IRB 승인서의 제출을 요구할 수 있습니다.

날조, 위조, 변조, 표절, 자기기만, 중복투고, 논문분할, 부당한 저자표시, 타인에 대한 강요와 같은 연구부정행위가 있어서는 안 됩니다. 대한치과이식임플란트학회지는 연구부정행위와 관련하여 과학기술부 훈령 제236호 “연구윤리 확보를 위한 지침”을 준수합니다.

모든 연구윤리와 관련된 심사 및 처리절차는 대한의학학술지편집인협의회에서 제정한 의학논문 출판윤리 가이드라인([http://kamje.or.kr/publishing\\_ethics.html](http://kamje.or.kr/publishing_ethics.html))을 따릅니다.

## 발행형태

대한치과이식임플란트학회지는 비매몰이며 대한치과이식임플란트학회 회원 및 관련된 교육연구기관에 무료 배포되고 있습니다. 주소변경 및 문의사항은 학회사무실(Tel. 02-2273-3875)로 연락하시기 바랍니다. 대한치과이식임플란트학회지는 학회 홈페이지([www.kaidimplant.or.kr](http://www.kaidimplant.or.kr))를 통해서도 무료로 다운받으실 수 있습니다.

# 대한치과이식임플란트학회지

제35권 제2호

2016년 9월

## 목 차

- 33 구치의 의도적 재식술에 대한 단기간의 임상 연구  
김정호, 김육천, 이장렬, 김현철, 김수남
- 40 완전 무치악 환자 임플란트 치료에 대한 장기 예후 평가: 3가지 유형의 치료법  
손동환, 김영균
- 46 상악등 거상술에서 rhBMP-2의 사용이 골형성에 미치는 효과에 대한 임상 및 방사선학적 연구  
김정호, 김육천, 이장렬, 김현철, 김수남
- 53 임플란트 안정도 평가를 위한 프랙탈 측정치의 유효성에 관한 사체연구  
홍승범, 최연조, 전상호, 류재준
- 59 s-Clean OneQ-SL과 OneQ-HA의 임플란트의 초기 골유착의 안정성 - preliminary study  
이명환, 권대근, 김진욱, 최소영, 팽준영
- 64 하악골 퇴축이 심한 환자에서 임플란트 식립 후 발생한 하악골골절의 치료: 증례보고  
강동우, 김영균
- 68 부분 무치악을 가진 하악 전돌증 환자에서의 virtual surgical simulation 및 customized surgical guide를 활용한 악교정 수술과 임플란트 식립: 증례보고  
우인희, 노재찬, 김주원, 김종철, 양병은
- 74 심하게 흡수된 하악골구치부에 하치조신경전위술을 이용한 임플란트 식립  
변성훈, 전도현, 하진희, 이지현, 조영철
- 78 외상으로 인한 하악골 소실 후 임플란트 식립을 위한 샌드위치 골절단 및 골이식술  
김정환, 임성언, 이지선, 이 호, 신동환
- 85 치과 영역의 임플란트로서의 인공턱관절재건술: Part III - 합병증  
이명환, 팽준영

## CONTENTS

- 33 A short-term clinical study of intentionally replanted posterior molars  
Jung-Ho Kim, Uk-Cheon Kim, Jang-Yeol Lee, Hyoun-Chull Kim, Soo-Nam Kim
- 40 Retrospective evaluation of implant treatment in complete edentulous patients: 3 types of prosthetic treatment  
Dong-Hwan Sohn, Young-Kyun Kim
- 46 A clinical & radiologic study of bone remodeling effects using rhBMP-2 for maxillary sinus graft  
Jung-Ho Kim, Uk-Cheon Kim, Jang-Yeol Lee, Hyoun-Chull Kim, Soo-Nam Kim
- 53 Effectiveness of fractal value for evaluating implant stability, cadaver study  
Seung-Beom Hong, Yeon-Jo Choi, Sang-Ho Jun, Jae-Jun Ryu
- 59 Early osseointegration stability of OneQ-SL and OneQ-HA implant - preliminary study  
Myung-Hwan Lee, Tae-Geon Kwon, Jin-Wook Kim, So-Young Choi, Jun-Young Paeng
- 64 Treatment of mandibular fractures after implant surgery in patients with a severe atrophic mandibular recession: case report  
Dong-Woo Kang, Young-Kyun Kim
- 68 Orthognathic surgery and implant placement using virtual surgical simulation and customized surgical guide in partially edentulous patient with mandibular prognathism: case reports  
In-Hee Woo, Jae-Chan Ro, Ju-Won Kim, Jong-Cheol Kim, Byoung-Eun Yang
- 74 Inferior alveolar nerve repositioning with simultaneous implant placement on severely atrophic mandibles  
Sung-Hoon Byun, Do-Hyun Jeon, Jin-hee Ha, Ji-Hyun Lee, Yeong-Cheol Cho
- 78 Sandwich osteotomy and bone augmentation for implant placement on Mandibular bone defect by trauma  
Jeong-Hwan Kim, Seong-Un Lim, Ji-seon Lee, Ho-Lee, Dong-Whan Shin
- 85 Total TMJ replacement as another implant in Maxillofacial area: part III - complications  
Myung-Hwan Lee, Jun-Young Paeng

## 구치의 의도적 재식술에 대한 단기간의 임상 연구

김정호<sup>1</sup>, 김옥천<sup>1</sup>, 이장렬<sup>2</sup>, 김현철<sup>1</sup>, 김수남<sup>1</sup>

리빙웰 치과병원 구강악안면외과<sup>1</sup>, 구강악안면방사선과<sup>2</sup>

### A short-term clinical study of intentionally replanted posterior molars

Jung-Ho Kim<sup>1</sup>, Uk-Cheon Kim<sup>1</sup>, Jang-Yeol Lee<sup>2</sup>, Hyoun-Chull Kim<sup>1</sup>, Soo-Nam Kim<sup>1</sup>

Departments of <sup>1</sup>Oral & Maxillofacial Surgery, <sup>2</sup>Oral & Maxillofacial Radiology, LivingWell Dental Hospital, Goyang, Korea

Intentional replantation is a procedure in which an intentional tooth extraction is performed followed by reinsertion of the extracted tooth into its own alveolar socket. Intentional replantation was performed due to difficulties in anatomically accessing the lesions and/or close proximity to the thick cortical bone, inferior alveolar nerve, or maxillary sinus, which rendered the ordinary apicoectomy impossible. This study evaluated the therapeutic effects of the intentional replantation procedure performed on the maxillary and mandibular molars of 21 patients. During intentional replantation procedure, we used physics forcep for intentional extraction of teeth, Er:YAG laser for removal of apical granulation tissue, MTA for apical sealing. The success of the procedure was evaluated in terms of clinical and radiographic success. The results revealed the following: (a) 3 cases (14%) of extraction due to periodontal ligament reattachment; (b) 18 cases (86%) of normally functioning teeth without obvious problems. (JOURNAL OF DENTAL IMPLANT RESEARCH 2016;35(2): 33-39)

**Key Words:** Intentional replantation, Posterior molar, Success rate

## 서 론

의도적 재식술은 외과적 시술 환경에서 의도적으로 치아를 발치한 후 구강외에서 치근단 병소에 대한 치료 및 처치를 시행한 후 발치외에 재식립하는 치료이다<sup>1)</sup>. 치아의 근관치료 및 재근관 치료가 실패한 경우, 일반적으로 치근단절제술이 선택되어지나 중요한 해부학적 구조물이 근접한 경우 혹은 외과적인 접근이 어려운 경우에 치근단절제술 시행이 제한된다. 이러한 경우 치아의 보존을 위해 마지막으로 의도적 재식술이 선택되어질 수 있다<sup>2)</sup>.

미세현미경을 비롯한 근관치료를 위한 각종 기구와 재료의 발달로 근관치료의 성공률이 높아졌음에도 불구하고 미처치된 근관들, 과충전된 근관들, 기구의 파절, 치근의 균열 및 파절 등 통상적인 근관치료로 해결되지 않는 다양한 요인들이 여전히 존재한다<sup>3)</sup>. 통상적인 근관치료가 실패한 경우 치근단절제술을 고려할 수 있겠으나 대구치의 경우에 인접한 해부학적 구조물이나 외과적 접근이 어려워 치근단절제술을 시행할 수 없는 증례가 많다. 특히 하악 제2대구치

경우에는 두꺼운 피질골 및 하치조 신경의 근접으로 인해 치근단절제술을 시행하기 어려운 경우가 많이 발생하며<sup>4)</sup>, 상악 대구치 경우에는 구개측 근관에 병소가 존재할 때 상악동의 형태로 인하여 외과적 접근이 어려운 경우가 많다<sup>5)</sup>. 위와 같은 증례에서 의도적 재식술이 선택되어질 수 있다. 이외에도 환자의 입이 잘 벌어지지 않는 경우와 협측 vestibule 높이가 낮은 경우처럼 치근단 절제술을 위한 기구조작 및 역충전이 원활히 이루어지기 힘든 상황에서도 의도적 재식술이 선택되어질 수 있다<sup>2)</sup>.

의도적 재식술의 금기증으로는 발치에 부적합한 전신질환 병력이 있는 경우, 치주질환에 심하게 노출된 경우, 지속적인 동요도가 있는 경우, 분지부 병소가 있는 경우, 만곡되거나 벌어진 치근의 형태로 발치가 어려운 경우 등이 있다<sup>6)</sup>. 또한 시술과정에서 치근의 파절을 방지하고, 치근막에 대한 손상을 최소화하는 것이 중요하며, 술후 합병증에 대한 충분한 고려가 이루어져야 한다<sup>7)</sup>.

본 연구에서는 의도적 재식술을 시행한 대구치의 예후 등을 평가하여 근관치료 및 치근단절제술이 어려운 증례에서의 치아 수명연장

Received May 5, 2016, Revised June 5, 2016, Accepted June 27, 2016.

© This is an open access article distributed under the terms of the Creative Commons Attribution Non-Commercial License (<http://creativecommons.org/licenses/by-nc/4.0>) which permits unrestricted non-commercial use, distribution, and reproduction in any medium, provided the original work is properly cited.

교신저자: 이장렬, 10387, 경기도 고양시 일산서구 주엽동 110, 리빙웰 치과병원 구강악안면방사선과

Correspondence to: Jang-Yeol Lee, Department of Oral & Maxillofacial Radiology, LivingWell Dental Hospital, 110, Juyeop-dong, Ilsanseo-gu, Goyang 10387, Korea. Tel: +82-31-916-8020, Fax: +82-31-916-8029, E-mail: living0315@hotmail.net

을 위한 대안으로써 의도적 재식술에 대한 가능성을 평가하고자 한다. 또한 성공적인 치료결과를 보이는 증례들에 대한 고찰을 통하여 성공과 실패에 영향을 미치는 요인들을 고찰하고 이를 통한 보다 예지성 있는 임상 술식을 제시하고자 한다.

## 대상 및 방법

### 1. 환자

본 연구는 2013년 5월부터 2015년 3월까지 리빙웰 치과병원에 서 시행된 상악 및 하악 구치부의 21 증례(21 치아)의 의도적 재식술 을 대상으로 조사하였다.

환자의 연령분포는 20~30대 6명, 40~50대 14명, 60대 1명의 분포를 보였고, 성별 분포는 남환 5명, 여환 16명으로 40~50대 여성 환자의 분포가 많았다.

의도적 재식술을 시행한 이유로는 근관치료 이후에 통증 및 부종의 재발이 13증례로 가장 많았으며, 방사선검사에서 치근단 병소의

재발이 확인된 증례가 6예 그밖에 치근단절제술 시행후 재발된 경우가 2예로 나타났다.

### 2. 술식

본 연구에서는, 술자의 숙련도에 따른 차이를 방지하기 위하여, 발치부터 치근단 병소 처치 및 재식에 걸친 모든 과정은 외과적 근관 치료의 경험이 풍부한 한명의 술자에 의하여 시행된 증례만을 대상으로 하였다. 모든 시술은 통상적인 국소마취와 멸균 소독 환경하에서 진행되었다.

발치과정에서 치아 및 치조골, 연조직, 치주인대에 손상을 최소화 하기 위하여 노력하였으며, 발치 기자(elevator)를 사용하지 않고, 치아 및 치주조직의 손상을 최소화하도록 특성화된 발치 겸자(physics forcep: Misch Power Elevator™)를 사용하였다.(Fig. 1) 발치를 위해 판막 거상을 한 증례는 없었다.

발치된 치아는 발치 즉시 멸균된 생리 식염수에 적신 거즈로 감싸 치주인대를 보호하였으며, 발치와는 주기적으로 생리 식염수를 주수

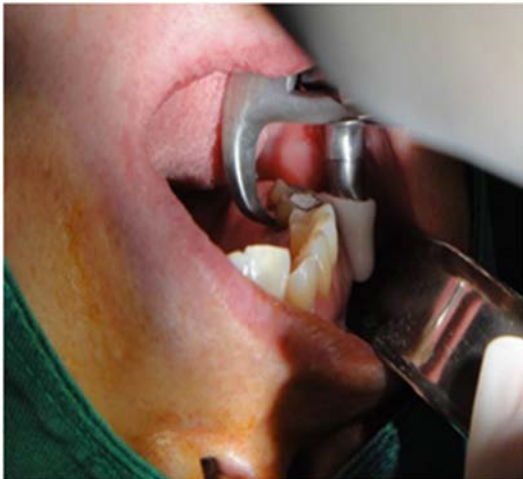

Fig. 1. 발치과정에서 특성화된 발치겸자(physics forcep: Misch Power Elevator™)를 이용하여 치아 및 치주조직의 손상이 최소화되도록 하였다.

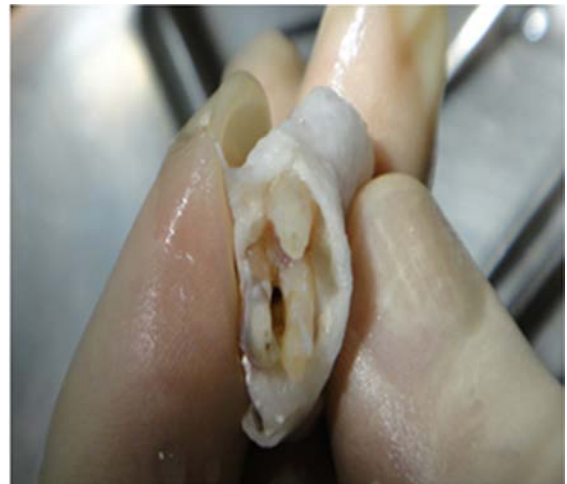

Fig. 2. 시술과정에서 발치된 치아는 멸균된 생리 식염수에 적신 거즈로 감싸 치주인대를 보호하였다.

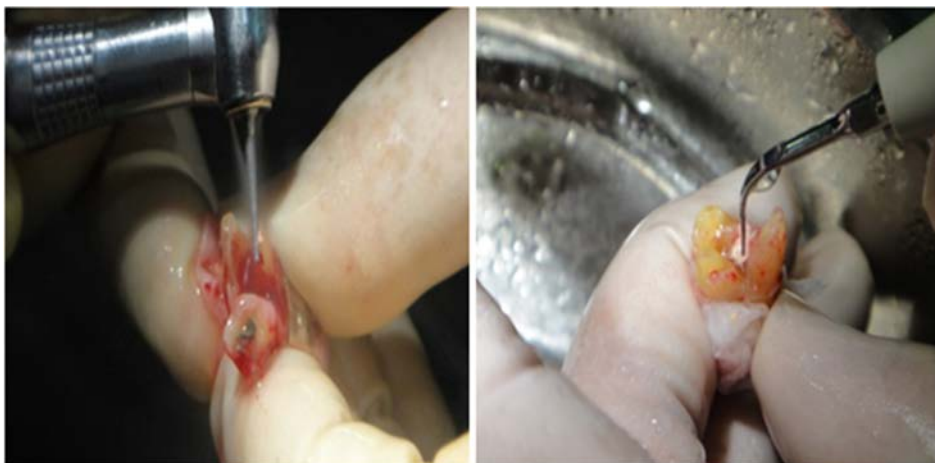

Fig. 3. 치근단 역충전을 위해 high speed diamond bur (좌) 혹은 ultrasonic scaler (우)를 통해 와동을 형성하였다.



하여 혈병 형성을 방지하였다. 또한 역충전 등 치근단 병소 치료과정에서도 항상 생리 식염수로 적신 거즈로 감싸 치주인대를 보호하였다.(Fig. 2)

치과용 수술 현미경(Global surgical co.)를 이용하여 발치된 치아의 균열 및 파절, 천공 등을 확인하였으며, 치근면 염증 조직 제거 및 치근단 역충전을 위한 와동 형성 등 시술 전반에 치과용 수술 현미경이 활용되었다.

치근단 2~3 mm를 생리식염수 주수하에 high speed diamond bur를 사용하여 절제하였으며, 치근단 역충전을 위한 와동형성을 high speed diamond bur 혹은 Ultrasonic scaler를 이용하여 3~5 mm 깊이로 형성하였다.(Fig. 3) 형성된 와동은 MTA (Pro Root, Densply)를 이용하여 역충전하였다.(Fig. 4)

치주인대의 손상을 최소화하면서 치근면의 부착물 및 염증성 육아조직을 제거하기 위하여 치과용 수술 현미경으로 관찰하며

Er:YAG 레이저(Anybeam, B&B system)를 이용하였다.(Fig. 5) 발치와의 염증 조직과 혈병은 외과용 큐렛을 이용하여 조심스럽게 제거하였으며, 치근단 병소 부위 처치가 완료된 치아를 조심스럽게 천천히 발치와에 재식립하였고, 필요한 경우 교합조정을 통하여 교합 간섭을 제거하였다. 치아 주변을 8자형 결찰을 통해 유지하였고,(Fig. 6) 통상적인 항생제와 소염제를 3일간 처방하였으며, 술후 1주에 발사를 시행하였다.

3. 예후 평가

술후 정기적인 관찰을 위해 내원하여 임상검사 및 방사선검사를 시행하였다. 임상검사에서는 치은부종, 치주낭 깊이, 치아 동요도 등을 확인하였고, 방사선검사를 통하여 치근단 병소 및 치근 흡수 등을 확인하였다. 시술 후 동통 및 부종, 치아 동요도 등의 임상적인 불편감이 없고, 방사선검사에서 치근 흡수 및 치근단 병소가 관찰되지

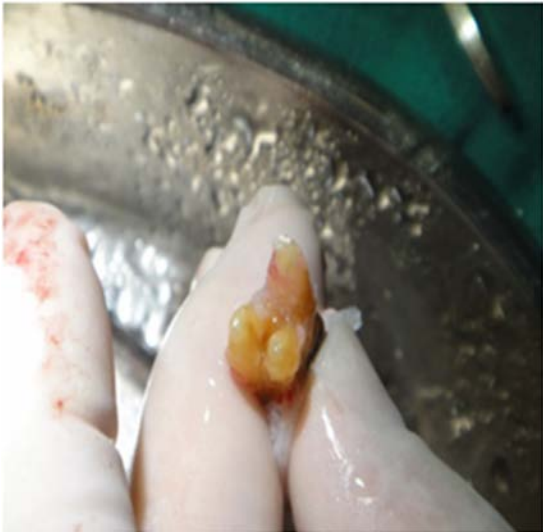

Fig. 4. MTA를 이용하여 치근단 역 충전을 시행하였다.

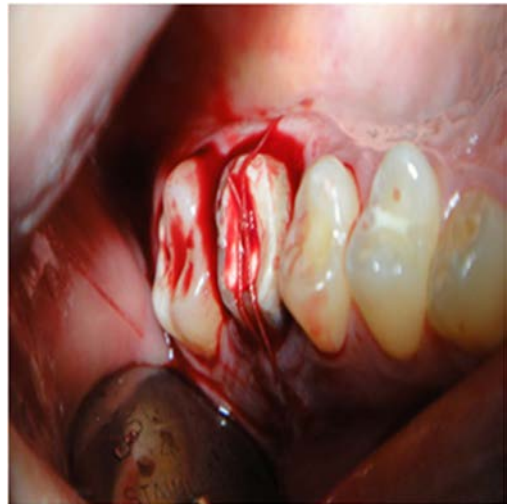

Fig. 6. 발치와에 치아를 조심스럽게 재이식하고 8자형 결찰에 의해 유지하였다.

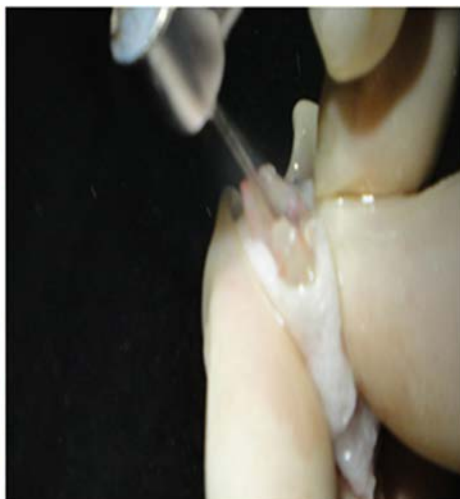
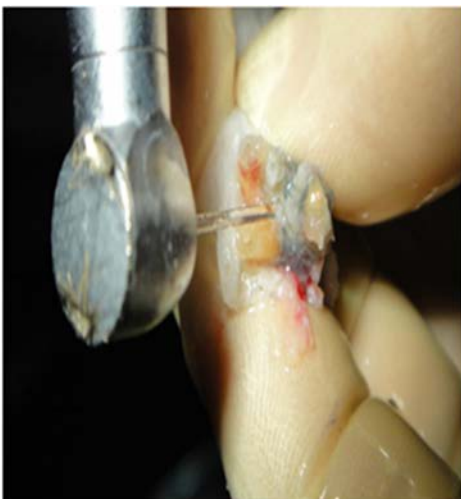
Fig. 5. 치주인대를 보호하면서 치근면의 부착물 및 염증성 육아조직을 제거하기 위하여 Er:YAG 레이저를 사용하였다.

않는 경우 성공으로 또한 동통 및 부종, 농루, 치아 동요도, 치근흡수 등이 관찰되어 발치를 시행한 경우 실패로 판단하였다.

## 결 과

의도적 재식술이 시행된 시술 증례의 치아 분포는 상악 대구치 8증례, 하악 대구치 13증례로 나타났고, 특히 하악 제2대구치가 10 증례로 가장 많았다(Table 1). 의도적 재식술을 선택한 이유로 상악 대구치의 경우 상악동의 근접성(Fig. 7) 그리고 하악 대구치의 경우

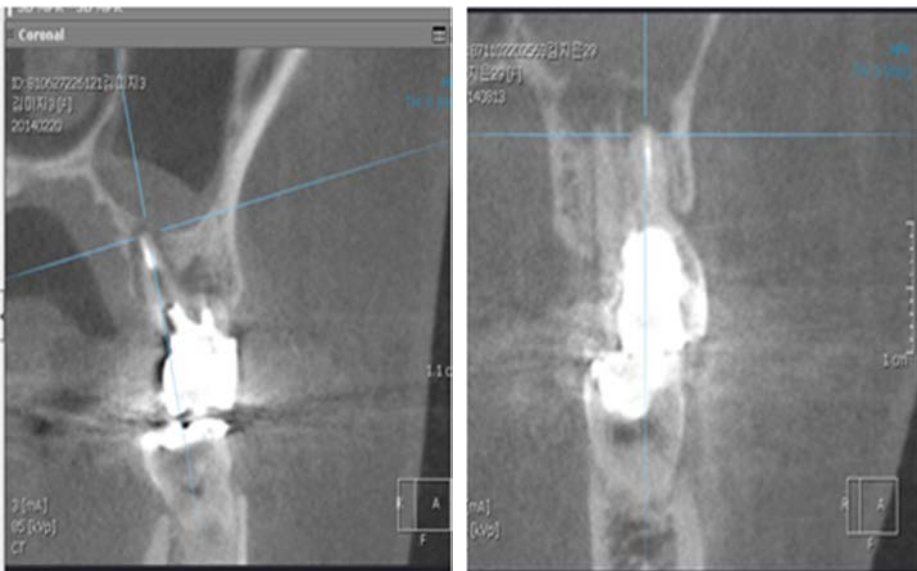
**Table 1.** 의도적 재식술 시술 증례 치아별 분포

부위	상악제1대구치	상악제2대구치	하악제1대구치	하악제2대구치
증례	4	4	3	10

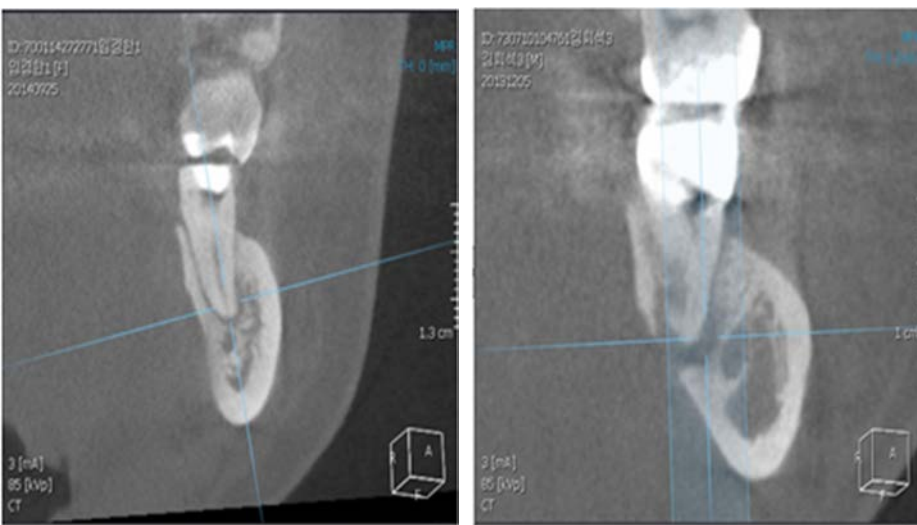
하악관이 인접한 경우 혹은 두꺼운 협측 피질골로 인한 외과적 접근이 힘든 경우가 많았다.(Fig. 8) 시술과정에서 발치에 실패한 증례는 없었으며, 시술 이후 상악동염 혹은 지각 이상 등의 합병증이 발생된 경우는 발생되지 않았다.

의도적 재식술을 시행한 21증례에 대해서 정기 검진을 시행하였고, 수술일로부터 마지막 검진일까지의 기간은 평균 263일이었다. 환자의 불편감 호소가 없고, 임상적인 염증 소견 및 방사선검사에서의 치근단 병소 소견이 관찰되지 않은 18증례(86%)에서 성공으로 분류되었다.(Fig. 9, 10) 반면 3증례(14%)에서 치은 부종 및 동통의 염증소견과 함께 치아 동요도 증가가 발생되어 실패로 분류되었다. 실패한 3증례 모두 하악 대구치 부위에서 발생되었다(Table 2).

의도적 재식술 시행이후 9증례의 경우 본원에서 보철이 진행되었다(Table 3). 보철이 진행되기까지 기간은 9증례 중 6증례가 3개월 이내 보철이 시행되었으며, 경과 관찰기간 중 성공적으로 기능을 유



**Fig. 7.** 상악 대구치에서 의도적 재식술이 선택된 증례의 술전 CBCT 단면상 치근단 병소부위가 상악동저에 근접하고, 상악동저가 천공된 소견을 보이며, 상악동저의 점막 부종이 관찰된다.



**Fig. 8.** 하악 대구치에서 의도적 재식술이 선택된 증례의 술전 CBCT 단면상 치근단 병소부위가 하치조 신경관과 근접해 있으며, 협측에 두껍고 밀도가 높은 피질골이 관찰된다.

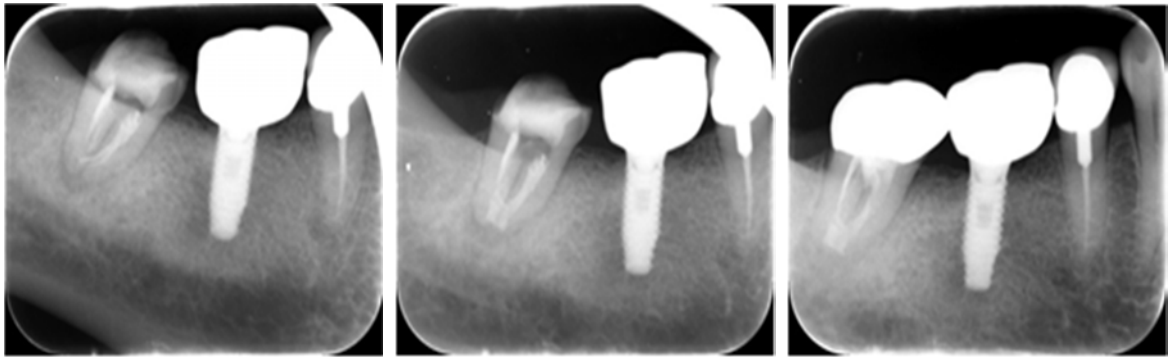

Fig. 9. 성공 증례의 방사선검사에서의 치유양상: 술전(좌), 술후 1일(중), 술후 3개월(우). 45세 여환으로 하악우측제2대구치의 의도적 재식술을 시행하였다. 술후 3개월 방사선검사 소견에서 치근단 병소 및 치근 흡수 소견이 관찰되지 않으며 얇고 균일한 치주인대강이 관찰된다.

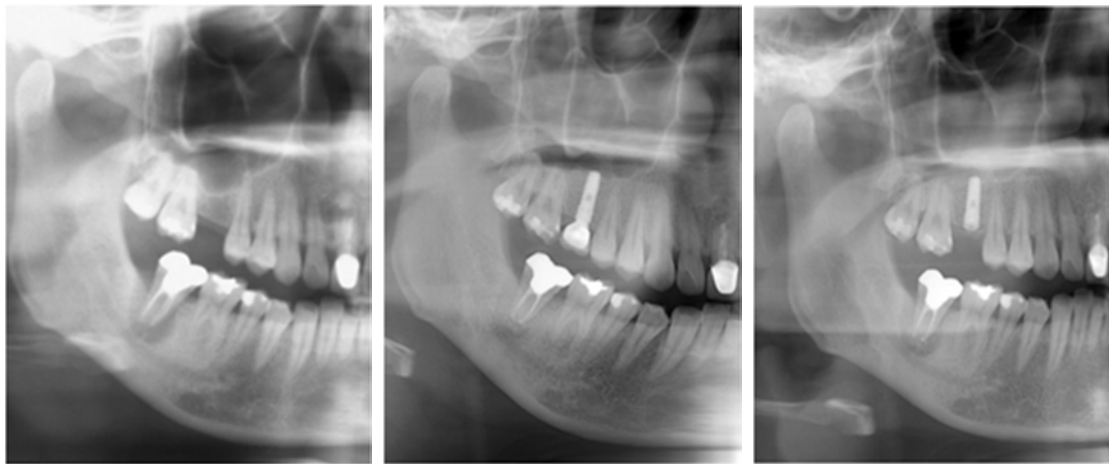

Fig. 10. 성공 증례의 방사선검사에서의 치유양상: 술전(좌), 술후 1일(중), 술후 4개월(우). 30세 여환으로 하악우측제2대구치의 의도적 재식술을 시행하였다. 술후 4개월 방사선검사 소견에서 치근단 병소 및 치근 흡수 소견이 관찰되지 않으며 치근단 방사선투과상의 밀도가 증가된 소견이 관찰된다.

Table 2. 의도적 재식술 부위별 실패 증례 분포, 괄호(n)는 실패증례

부위	상악제1대구치	상악제2대구치	하악제1대구치	하악제2대구치
증례	4	4	3(1)	10(2)

Table 3. 성공증례에서 시술후 보철치료까지 기간

술후 보철까지 기간	3달 이내	6달 이내	1년 이상	합계
기존 보철물 사용	6	1	2	9
타원 이관				3
합계				6
				18

지하였다. 3증례의 경우 기존 보철물을 유지하면서도 성공적인 치유 결과를 유지할 수 있었다. 반면 실패한 3증례에서 3개월이내에 발치를 시행한 경우가 1증례, 1년 이상 유지되다가 발치된 경우가 2증례로 나타났다(Table 4).

Table 4. 실패증례에서 시술후 발치까지 기간

술후 발치까지 기간	3달 이내	1년 이상	합계
	1	2	3

## 고 찰

근관치료가 실패할 경우 일반적으로 먼저 선택되어지는 치근단 절제술의 성공률은 44%에서 100%까지 다양하게 보고하고 있다<sup>8,9)</sup>. 또한 의도적 재식술의 경우에도 52%에서 95%까지 다양한 성공률을 보고하고 있다<sup>10,11)</sup>. 특히 치근단 절제술과 의도적 재식술의 성공률에 차이가 없다는 연구도 보고되어 있다<sup>13)</sup>. 이러한 성공률의 차이는 예후 관찰 기간과 성공 평가기준에 따라 달라진다고 볼 수 있다<sup>12)</sup>. 또한 연구 증례에 포함된 치아의 종류 및 시술의 선택기준의 차이 또한 성공률의 차이를 나타낸다고 할 수 있다.

본 연구에서는 86%의 성공률을 나타냈다. 본원에서는 대구치 부위에 한하여 치근단 절제술로 접근이 불가능한 경우에만 의도적 재

식술을 선택적으로 시술하고 있어서 기존 치료에서 예후가 매우 불확실했던 증례들이 많이 포함되었던 것도 성공률에 영향을 미쳤을 것으로 생각된다.

외과적 접근이 어렵고 하치조 신경관 혹은 상악동과 근접한 하악 제2대구치 및 상악 대구치의 경우에는 술자와 환자 모두에게 힘들고 어려운 치근단 절제술보다는 의도적 재식술이 보다 더 현실적인 방법으로 알려져 있다<sup>12)</sup>. 의도적 재식술은 상대적으로 시술과정이 덜 침윤적이고 단순하며 시술시간이 짧고 치근을 직접 관찰할 수 있다는 장점이 있다. 본 연구에서도 의도적 재식술을 선택한 치아가 하악 제2대구치가 21 증례 중 10 증례를 차지하여 가장 많은 비율을 보였으며, 상악 대구치 8증례는 모두 상악동과의 근접성으로 인하여 선택되었다.

의도적 재식술을 시행하는데 있어서 가장 어려운 과정은 안전한 발치에 있다고 할 수 있다<sup>1,13,14)</sup>. 그러나 의도적 재식술의 대부분을 차지하는 대구치는 치근이 2~3개인 경우가 많고 상대적으로 두꺼운 피질골이 덮고 있기 때문에 안전한 발치가 쉽지 않다<sup>4)</sup>. 발치시 치주조직의 손상을 최소화할 것을 권유하고 있으며, 특히 치주인대의 손상은 절대로 일으키지 말 것을 강조하고 있다<sup>15)</sup>. 의도적 재식술의 성공을 위해서는 안전하면서 재현성 있는 발치 방법이 필수적인데 최근 부분 교정과 특성화된 발치 겸자(physics forcep)를 사용한 안전한 발치법이 소개되었다<sup>16)</sup>. 이 방법에 의하면 술전 교정을 통하여 치아 동요도 증가 및 치주인대의 양을 늘릴 수 있고 또한 특성화된 발치 겸자는 치주조직의 손상과 치아의 파절 가능성을 크게 줄이며 발치할 수 있다. 본 연구 증례에서 발치과정에 특성화된 발치 겸자를 사용하였으며, 시술과정에서 치아의 파절이 발생된 경우는 없었고 또한 치주조직의 손상을 최소화할 수 있었다.

의도적 재식술을 시행하는 과정에서 발치된 치아를 구강외에서 처치하는 시간을 고려해야만 한다. 시간이 길수록 예후는 불리해진다고 알려져 있다. 특히 건조한 상태로 30분 이상 방치된다면 생존확률이 50% 미만으로 불리해진다고 보고되어 있다<sup>18)</sup>. 본 연구 증례들은 숙련된 술자에 의해 진행되었으며 시술시간은 30분을 넘지 않았다. 또한 시술과정에서 발치된 치아의 치근을 멸균 생리식염수를 적힌 거즈로 부드럽게 감싸 치주인대의 손상을 최소화하도록 노력하였다.

의도적 재식술의 성공에 영향을 미치는 요인 중 시술할 치아의 치주질환 이환여부를 고려해야 한다. 만약 치주질환이 상당기간 진행된 경우 결체 조직의 와해 혹은 상피세포의 함입으로 인하여 치아와 치주조직의 재부착이 방해받게 되는 경우가 흔하다<sup>20)</sup>. Raghoobar 등의 1년에서 10년간의 경과 관찰을 시행한 연구에 의하면 재식된 치아에서 치주문제에 발치된 경우가 11%를 차지하였고 보고하였다<sup>17)</sup>. 이 경우 역충전을 시행한 치근단 부위에 큰 이상을 관찰할 수 없었으나 치근면을 따라 전체적인 골 소실 및 치주 인대의 부착 상실로 동요도가 증가하고 발치로 이어진다. 본 연구에서 시술된 증례에서 발치된 치아의 치근면은 치과용수술 현미경으로 관찰하며 치근면에 부착된 부착물과 염증성 육아조직을 Er:YAG 레이저를

이용하여 제거하였다. 이 과정에서 치주인대에 손상이 최소화되도록 하였다. 그러나 실패한 3증례에서 모두 치근면을 따라 전체적인 골 소실과 함께 동요도가 관찰되었다. 그러므로 치주질환이 이환된 경우 보다 세심한 치근면 처치가 필요하며 더욱이 의도적 재식술을 고려하는 과정에서 치주질환에 장기간 이환된 치아의 경우 적용을 제한하는 것이 바람직할 것으로 생각된다.

본 연구에서 재식된 대구치들은 특별한 고정을 시행하지 않고 8자형 결찰에 의해 유지시켰으며, 측방운동에 의한 교합간섭만 제거하였다. Ingle 등에 의하면 대구치의 의도적 재식술의 경우 재식될 시 발치와에서 잘 유지되므로 특별한 고정이 필요하지 않다고 보고하였다<sup>19)</sup>. 또한 기존에 금관에 의한 보철이 진행된 치아에 대해서도 3증례 모두 교합간섭만 제거한 상태에서 특별한 고정없이 잘 유지되었고 성공적인 치유양상을 보였다.

## 요 약

대구치에 대한 의도적 재식술의 평가를 위해 21증례에 대해 임상 및 방사선검사를 통한 치유양상을 평가하였고 다음과 같은 결과를 얻었다.

- 1) 3증례(14%)에서 치주인대 재부착 실패로 인하여 발치를 시행하였다.
- 2) 18증례(86%)에서 특이한 재발조건 없이 정상적인 기능을 수행하였다.

위와 같은 결과를 바탕으로 의도적 재식술은 외과적 접근이 어렵거나 및 해부학적 구조물이 인접하여 치근단 절제술이 불가능한 경우에 시행될 수 있으며 적절한 증례 선택과 숙련된 술자에 의해 시술된다면 재현성 있고 예지성 있는 치료가 될 수 있다.

## REFERENCES

1. Grossman LI. Intentional replantation of teeth: a clinical evaluation. J Am Dent Assoc 1982;104(5):633-639.
2. Dryden JA, Arens DE. Intentional replantation. A viable alternative for selected cases. Dent Clin North Am 1994;38(2):325-353.
3. Weine FS Endodontic therapy, 2nd ed. St Louis: Mosby; 1976; 145-147.
4. Jin GC, Kim KD, Roh BD, Lee CY, Lee SJ. Buccal bone plate thickness of the Asian people. J Endod 2005;31(6):430-434.
5. Penarrocha M, Garcia B, Marti E, Palop M, von Arx T. Intentional replantation for the management of maxillary sinusitis. Int Endod J 2007;40(11):891-899.
6. Bender IB, Rossman LE. Intentional replantation of endodontically treated teeth. Oral Surg Oral Med Oral Pathol 1993; 76(5):623-630.
7. August DS, The radicular lingual groove: an overlooked differential diagnosis. J Am Dent Assoc 1978;96:1037-1039.

8. Friedman S, Lustmann J, Shaharabany V. Treatment results of apical surgery in premolar and molar teeth. *J Endod* 1991; 17(1):30-33.
9. Hepworth MJ, Friedman S. Treatment outcome of surgical and non-surgical management of endodontic failures *J Can Dent Assoc* 1997;63(5):364-371.
10. Barnett RJ, Burton WE, Nuckles DB. Intentional replantation: report of a successful case. *Quintessence Int* 1992;23(11): 755-757.
11. Raghoobar GM, Vissink A. Results of intentional replantation of molars. *J Oral Maxillofac Surg* 1999; 57(3): 240-244.
12. Bender IB, Rossman LE. Intentional replantation of endodontically treated teeth. *Oral Surg Oral Med Oral Pathol* 1993; 76(5):623-630.
13. Peer M. Intentional replantation - a 'last resort' treatment or a conventional treatment procedure? nine case reports. *Dent Traumatol* 2004;20(1):48-55.
14. Kingsbury Jr B, Wiesenbaugh Jr J. Intentional replantation of mandibular premolars and molars. *The Journal of the American Dental Association* 1971;83(5):1053.
15. Kratchman S. Intentional replantation. *Dent Clin North Am* 1997;41(3):603-617.
16. Choi YH, Bae JH, Kim YK. Atraumatic safe extraction for intentional replantation. *J Kor Dent Assoc* 2010;48(7):531-537.
17. Raghoobar GM, Vissink A. Results of intentional replantation of molars. *J Oral Maxillofac Surg* 1999;57(3):240-244.
18. Trope M, Rosenberg ES. Multidisciplinary approach to the repair of vertically fractured teeth. *J Endod* 1992; 18: 460-463.
19. Ingle JI, Taintor JF. *Endodontia*. 3rd ed. Rio de Janeiro: Guanabara; 1989, 123-134.
20. 진명옥 의도적 재식술에 관한 임상적 고찰. *대한치과의사협회지* 48권 288-296, 2010.

# 완전 무치악 환자 임플란트 치료에 대한 장기 예후 평가: 3가지 유형의 치료법

손동환, 김영균

분당서울대학교병원 치과 구강악안면외과

## Retrospective evaluation of implant treatment in complete edentulous patients: 3 types of prosthetic treatment

Dong-Hwan Sohn, Young-Kyun Kim

Department of Oral and Maxillofacial Surgery, Section of Dentistry, Seoul National University Bundang Hospital, Seongnam, Korea

**Purpose:** The present study examined the long-term prognosis after the complete restoration of edentulous patients with implants.

**Materials and Methods:** The implant restorations were divided into three groups (implant-supported fixed prosthesis, implant-supported hybrid prosthesis and implant-supported overdenture). From May 2005 until July 2014, 52 patients who received full treatment for edentulous sites (Male 27, Female 25) at Seoul National University Bundang Hospital were enrolled in this study. A total of 431 implants were installed, and the complications were evaluated. In addition, marginal bone loss around the implants was measured by a radiographic evaluation. Based on this type of prosthesis and the placement position (maxilla and mandible), success rate, and survival rate of the implants were evaluated.

**Results:** The mean marginal bone loss was  $0.74 \pm 0.55$  mm (complete fixed prosthesis),  $0.49 \pm 0.56$  mm hybrid hybrid prosthesis,  $0.52 \pm 0.57$  mm (implant-supported overdentures). In fixed prosthesis type, there was no statistically significant between sex, anatomical location, and bone graft. In hybrid fixed prosthesis type, anterior position was  $0.58 \pm 0.46$  mm and posterior area was  $0.38 \pm 0.44$  mm. Angulated Implant's marginal bone loss was  $0.39 \pm 0.55$  mm and uprighting implant's marginal bone loss was  $0.63 \pm 0.67$  mm. Total implant survival rate was 94.8%. 22 implants were removed because of osseointegration failure. 17 implants were not consistent with the success criteria. In conclusion, the success rate of three groups (implant-supported fixed prosthesis, implant-supported hybrid dentures and implant-supported overdenture) was 89.3%, 92.0%, 93.1%, respectively.

**Conclusions:** An average of eight years and six months of assessment of fully edentulous patients with implant restorations revealed satisfactory results. (JOURNAL OF DENTAL IMPLANT RESEARCH 2016;35(2):40-45)

**Key Words:** Complete edentulous ridge, Hybrid, Overdenture

### 서 론

치아상실은 저작 및 발음 등의 구강 기능의 저하와 치조골 소실을 가져오며 또한 환자들의 자신감 결여로 사회적 문제까지 초래하는데, 이는 완전 무치악 환자에서 더 큰 문제를 야기한다. 임플란트를

이용한 무치악 환자의 치료는 의치의 안정도(stability), 저작력 및 유지력과 지지력의 증가, 발음 등에 있어 유리한 점을 지닌다<sup>1-3)</sup>.

무치악 환자의 임플란트 치료는 크게 가철성 및 고정성 보철 수복으로 나눌 수 있다. 고정성 보철물은 임플란트 지지 전악 고정성보철물(Implant-supported complete fixed prosthesis)과 고정성

Received June 15, 2016, Revised June 29, 2016, Accepted July 28, 2016.

©This is an open access article distributed under the terms of the Creative Commons Attribution Non-Commercial License (<http://creativecommons.org/licenses/by-nc/4.0>) which permits unrestricted non-commercial use, distribution, and reproduction in any medium, provided the original work is properly cited.

교신저자: 김영균, 13620, 경기도 성남시 분당구 구미로 173번길 82, 분당서울대학교병원 치과 구강악안면외과

Correspondence to: Young-Kyun Kim, Department of Oral and Maxillofacial Surgery, Section of Dentistry, Seoul National University Bundang Hospital, 82 Gumi-ro 173beon-gil, Bundang-gu, Seongnam 13620, Korea. Tel: +82-31-787-7541, Fax: +82-31-787-4068, E-mail: kyk0505@snuh.org, kyk0505@daum.net

하이브리드보철물(Fixed hybrid prosthesis)이 포함된다. 고정성 보철물의 경우 상악에선 최소 6개, 하악에서는 최소 4개의 임플란트를 식립 할 수 있다. 상악은 견치부위와 1대구치 부위에는 필수적으로 식립되어야 하며 하악의 경우 하악골 bending effect를 고려하여 이공을 중심으로 3조각으로 제작하는 방식이 채택될 수 있다<sup>3)</sup>. 고정성 보철물 수복의 또 다른 방법으로 금속 프레임(metal framework)위에 acrylic resin과 pontic으로 제작된 형태인 고정성 하이브리드보철물이 있다. 이는 의치이지만 치과의사에 의해 탈부착이 가능한 hybrid 형태로 상실된 치아의 크기와 모양 그리고 치간유두 부위를 포함한 연조직의 일부분까지도 대체할 수 있기에 나이가 많거나 경조직과 연조직 결손이 심한 환자들에서 심미적인 보철물의 제작이 가능하다. 가철성 보철물은 임플란트 지지 피개의치(implant supported overdenture)가 해당된다. 이것은 임플란트를 식립하고 임플란트와 점막에서 지지를 얻는 형태의 보철물로 환자의 저작력이 크지 않고 경제적 제약이 있는 경우 효과적으로 적용될 수 있다. 1987년 Naert 등이 처음 소개한 이후로 높은 장기적 임플란트 성공률이 보고되고 있다<sup>4)</sup>. 임플란트 지지 피개의치는 임플란트의 수와 위치에 따라 임플란트와 조직지지의 양을 결정할 수 있으며, 지지 방법으로는 ball과 socket, magnet, locator 및 bar type으로 구분된다.

이 후향적 연구의 목적은 완전 무치악 환자에서 임플란트를 이용한 3가지 그룹(임플란트 지지 전악고정성 보철물, 임플란트 지지 하이브리드보철물, 임플란트 지지 피개의치)에 대한 비교와 장기간의

임상평가를 하기 위함이다.

## 대상 및 방법

### 1. 연구대상

2005년 6월부터 2014년 7월까지 분당서울대병원 치과에서 완전 무치악으로 진단받고 임플란트 치료를 받은 52명의 환자들을 대상으로 하였다. 상하악에 총 431개의 임플란트가 식립되었으며 3가지 유형의 보철물이 장착되었다. 의무기록지 및 경과관찰 기간 중에 촬영된 방사선 사진을 분석하여 합병증, 임플란트 생존율 및 변연골 흡수량을 평가하였다. 본 임상 연구는 분당서울대학교병원 임상시험 윤리위원회(Institutional Review Board: IRB) (IRB No:B-1601/330-101)의 승인 하에 진행되었다.

### 2. 수술 방법 및 보철 수복과정

모든 임플란트는 한 사람의 구강악안면외과에 의해 각 제조회사들의 시술 지침에 따라 식립되었다. 임플란트들은 Osstem US II가 가장 많이 식립되었고 Osstem US III, Osstem SS II, Neobiotech CMI IS, Neobiotech CMI EB, Osstem TS III, BioMet 3-I External, Branemark TiUnite, Osstem GS II, Zimmer, XIVE, Osstem GS III, Dentium Implantium, Slimline, Superline 등 다양한 제품들이 사용되었다. 식립된 임플란트의 직경은 3.6~4.0 mm가 가장 많이 식립되었고, 길이는 11~13 mm가 가장 많이 식립되었다(Table 1, 2). 대부분의 보철 치료는 충분한 치유기간을 부여한 후 시행되었는데 상악은 4~6개월, 하악은 2~3개월 후에 시행되었다. 그러나 일부 증례들에서 수술 직후 측정된 RFA (Osstell Mentor™ device, Osstell AB, Falkenberg, Sweden)값이 높고 초기 안정도가 충분하다고 판단된 경우에는 조기 하중이 시행되었다.

총 52명의 환자에게 총 431개의 임플란트가 식립되었다. 전악 고정성보철물의 경우 18명의 환자들에서 226개의 임플란트가 식립되었고 고정성 하이브리드보철물의 경우 21명의 환자에게 147개의 임플란트가 식립되었다. 또한 피개의치는 18명에 58개 임플란트가 식립되었다. 이들중 4명은 상하악에서 서로 다른 보철치료가 동시에 시행되었다. 2명은 상악에는 하이브리드보철물, 하악에는 피개의치가 장착되었고 1명은 상악에 전악 고정성보철물, 하악에 하이브리드보철물, 1명은 상악에 피개의치, 하악에 전악 고정성보철물이 장착되

Table 1. Implant system

System	Number
US II	97
US III	47
SS II	43
CMI IS	42
CMI EB	42
TS III	41
3-I External	37
TiUnite	35
GS II	27
Zimmer	6
XIVE	5
GS III	3
Implantium	3
Slimline	2
Superline	1
Total	431

SS II, US II, US III, TSIII, GS II, GS III: Osstem implants (Osstem Implant, Busan, Korea.), CMI IS, CMI EB: NeoBiotech (NeoBiotech, Seoul, Korea.), 3-I external: Osseotite (Biomet 3i, Palm Beach Gardens, FL, USA), TiUnite: NobelBiocare (NobelBiocare AB, Goteborg, Sweden), Zimmer: ZimmerDental (Zimmer Dental, Warsaw, Indiana, USA), XIVE: XIVE implant (XIVE implant, Frialit, Friadent, Dentsply), Implantium, Slimline, Superline: Dentium (Dentium, Seoul, Korea).

Table 2. Implant diameter & length

Fixture diameter	Number	Fixture length	Number
3.0~3.5	41	~10	122
3.6~4.0	243	11~13	288
4.1~4.5	55	14~	21
4.6~5.0	92	Total	431
Total	431		



었다.

### 3. 골 흡수량 및 임상 평가

관찰기간 중에 촬영된 디지털 치근단 방사선 사진들을 INFINITT PACS (INFINITT healthcare, Seoul, Korea) 시스템을 사용하여 분석하였다. 보철 기능직후의 방사선 사진과 최종 경과관찰 시 측정된 방사선 사진을 비교하여 임플란트의 변연골 소실량을 측정하였다. 임플란트 고정체의 나사산간 거리를 기준으로 확대율에 따라 근심, 원심 변연골 소실량을 측정하여 평균 값을 구하였다.

또한 관찰 기간 동안 의무 기록을 조사하여 혈중, 신경손상, 창상 열개, 감염, 임플란트 골유착 실패, 임플란트 주위염과 같은 생물학적 합병증과 전장재 파절, 나사파절, 인공치 탈락 같은 보철물과 관련된 합병증을 분석하였다.

### 4. 임플란트 생존율 및 성공율

Albrektsson 등은 임플란트 성공의 기준으로 동요도가 없어야 하고, 임플란트 주위에 방사선 투과상이 없어야 한다고 언급하였다. 또한 임플란트 식립 후 1년후부터 연간 평균 치조정골 소실량이 0.2 mm 이하여야 하며, 보철 기능 1년 이내 1.5 mm 이하의 골소실과 비가역적인 통증, 염증, 괴사성 병변, 마비 등의 증상이 없어야 한다고 제시하였다<sup>9)</sup>. 이와 같은 기준에 따라 장기간 임플란트의 성공율을 평가하였다. 또한 성공기준에 부합되지 않더라도 보철물이 정상적으로 기능을 유지하고 있다면 임플란트의 생존으로 판단하였다.

**Table 3.** Mean marginal bone loss by 3 types of prosthetic treatment

Group	Bone loss (Mean±STD) (mm)	Sig*
Complete fixed prosthesis (213)	0.74±0.55	*
Fixed-hybrid prosthesis (138)	0.49±0.56	
Overdenture (58)	0.52±0.57	

**Table 4.** Complete fixed prosthesis - Mean marginal bone loss by conditions

Condition	Bone loss (Mean±STD) (mm)	Sig*	
Sex	Male (132)	0.88±0.62	-
	Female (81)	0.58±0.55	
Anatomical location	Maxilla (133)	0.81±0.70	-
	Mandible (80)	0.75±0.53	
Location	Anterior (88)	0.74±0.58	-
	Posterior (125)	0.82±0.65	
Bone graft	Yes (103)	0.75±0.50	-
	No (110)	0.51±0.59	

### 5. 통계

성별, 해부학적 위치(상악 대 하악), 대합치 종류, 보철 치료법에 따른 임플란트의 변연골 흡수량을 비교하기 위하여 정규성 검사 (Shapiro-Wilk test) 시행 후 Mann-Whitney U test를 시행하였다. 모든 통계 분석은 IBM SPSS Statistics 프로그램(Ver. 20 for Windows, SPSS, Chicago, IL, USA)을 이용하여 유의 수준 P<0.05로 검정하였다.

## 결 과

총 52명의 환자(평균 나이 64.3세; 남성 27명, 여성 25명)가 연구 대상으로 선정되었으며 식립된 임플란트의 총 갯수는 431개였다. 보철 기능 후 관찰기간은 15개월부터 149개월까지로 평균 8년 6개월 개월이었다.

#### 1. 변연골 소실(marginal bone loss)

변연골 소실량은 전악 고정성보철물이 0.74±0.55 mm, 하이브리드 의치가 0.49±0.56 mm 오버덴처가 0.52±0.57 mm를 보였고 통계적으로 유의미한 차이를 보였다(P<0.05). 세부적으로 고정성 보철물 수복의 경우 성별, 악궁, 위치, 골이식 여부에 따라 평가하였는데 모두 유의미한 차이는 없었다. 하이브리드보철물의 경우 성별, 악궁에 따른 비교에서는 유의미한 차이가 없었으나, 전치부(0.58±0.46 mm)에서 구치부 임플란트(0.38±0.44 mm)보다 유의미하게 큰 변연골의 흡수량을 보였다(P<0.05). 또한 구치부에 경사지게 식

**Table 5.** Fixed hybrid prosthesis - Mean marginal bone loss by conditions

Condition	Bone loss (Mean±STD) (mm)	Sig*	
Sex	Male (81)	0.65±0.42	-
	Female (67)	0.48±0.31	
Anatomical location	Maxilla (84)	0.58±0.36	-
	Mandible (54)	0.44±0.39	
Location	Anterior (69)	0.58±0.46	*
	Posterior (69)	0.38±0.44	
Angulations	Tilting (20)	0.39±0.55	*
	Upright (118)	0.63±0.67	

**Table 6.** Overdenture - Mean marginal bone loss by conditions

Condition	Bone loss (Mean±STD) (mm)	Sig*	
Sex	Male (42)	0.65±0.87	-
	Female (16)	0.57±0.61	
Anatomical location	Maxilla (20)	0.54±0.64	-
	Mandible (38)	0.57±0.36	



립한 임플란트와 그의 구치부와 전치부에 직접상태로 식립된 임플란트를 비교할 경우 각각 0.39±0.055 mm, 0.63±0.67 mm로 통계적으로 유의성 있는 차이를 보였다(P<0.05). 피개의치의 경우 성별과 악궁에 따라 비교하였고 모두 유의미한 차이는 없었다(Table 3-6).

2. 합병증

고정성보철물은 기능 후 상부 보철물 파절(chipping, crown fracture)이 2명의 환자에서 발생되었다. Chipping인 경우에는 날카로운 부분을 연마하여 해결하였고 crown 파절 경우에는 인상을 다시 채득하여 재제작하여 장착해 주었다. 이외에 1명의 환자에서 coping 파절이 있었고 다른 1명의 환자에선 보철물 고정용 나사가 2회 파절되어 교체해 주었다. 임플란트 주위염은 3명의 환자들의 11개의 임플란트에서 발생하였다. 소파술과 항생제연구 도포 및 레이저

등을 이용한 비외과적 치료와 유지관리를 통해 관리되었다. 그 외에도 정신적 문제와 턱관절장애가 각각 1명의 환자들에서 발생하였다.

하이브리드보철물의 경우 인공치 탈락이 4명에서 5개의 의치에서 발생하였다. 상, 하악을 모두 하이브리드보철물로 수복한 동일 환자는 상악 전치부에서 3회에 걸쳐, 하악에서 2회에 걸쳐 반복적으로 인공치가 탈락하였다. 1회 탈락을 보인 다른 1명의 환자 역시 상악 수복 환자로서 하악이 국소의치였으나 surveyed PFM splinted crown으로 수복된 대합치와 기능하는 부위의 의치에서 탈락이 발생하였다. 인공치 탈락은 모두 상악에서 발생하였으며 그 중에서 상악 전치부에 집중되는 경향이 관찰되었다.

또한 3명의 환자들에서 veneer fracture가 발생하였다. 상, 하악 모두 하이브리드보철물인 환자에서 3회 파절이 발생하였다. Veneer fracture은 인공치 탈락과 달리 구치부에서 호발하는 경향을 보였다. 2명의 환자들에서 임플란트주위염이 발생하였고 1명의 환자는 보철물이 장착된 이후 발음이 새고 어색하다는 증상을 호소하였으며 1명의 환자에선 보철 기능 후 턱관절장애가 발생하였다.

피개의치의 경우 1명의 환자에서 의치의 정중부가 파절되었다. 5명의 환자들에선 레진치아 탈락이 발생하였고 혀를 심하게 씹는 증상 1례, 임플란트 주위염 1례, 치주농양이 1증례에서 발생하였다.

Table 7. Complications after prosthetic loading

	Complete fixed prosthesis	Fixed hybrid	Overdenture
Peri-implantitis	3	2	1
Prosthesis complication	4	7	6
TMD	1	1	
Psychological problem	1		
Periodontal abscess			1
Tongue biting			1
Pronunciation difficulty		1	

3. 임플란트 생존율 및 성공율

총 431개 임플란트 중에 409개의 임플란트가 생존하여 평균 8년 6개월간 생존율은 94.8%였다. 12명의 환자들에서 22개 임플란트가 제거되었으며 모두 골-임플란트간 골유착 실패로 제거되었다. 하악

Table 8. Cases of implant failure

Age	Sex		Site		Type	Width	Length	Surgery
73	M	당뇨	Mx.	Post.	GS II	4	13	Sinus graft + ramus block
66	M	당뇨	Mx.	Ant.	GS II	5	11.5	Iliac block bone graft
					SS II	4.8	11.5	
					SS II	4.8	11.5	
					SS II	4.1	11.5	
					SS II	4.1	11.5	
53	M		Mn.	Post.	SS II	4.8	11.5	Iliac block bone graft
69	F	고혈압	Mx.	Post.	CMI EB	4.0	11.5	Distal tilting & Autologous bone chip
72	F		Mx.	Post.	US III	4.0	10.0	Autologous bone chip
72	F		Mx.	Post.	CMI EB	5.0	11.5	AutoBT dentin graft
62	M	당뇨	Mx.	Post.	SinusQuick EB	4.0	13.0	Sinus lift + DBX+ Distal tilting
54	M		Mx.	Post.	TS III	5.0	11.5	AutoBT
72	M	뇌경색, 심장질환	Mx	Ant.	3-I	4.0	15.0	
					3-I	4.0	11.5	
					3-I	4.0	11.5	
					3-I	5.0	13.0	
					3-I	5.0	11.5	
56	M	고혈압 당뇨	Mx.	Post.	US III	5.0	10.0	Autologous bone powder
73	M	천식 부정맥	Mn.	Ant.	US II	4.0	13.0	
				Post.	US II	4.0	13.0	
73	M	당뇨	Mx.	Ant.	TiUnite	3.75	13.0	
56	F		Mx.	Post.	AVANA	4.0	11.5	Sinus graft + BioOss

**Table 9.** Cases of severe implant marginal bone loss

Age	Sex	Site	Type	W	L	Surgery	Prosthesis	Opposing teeth	MBL (mm)	
47	M	Mn.	Post	SS II	4.1	11.5		Fixed	Implant pros.	1.5
		Mn.	Post	SS II	4.1	11.5		Fixed	Implant pros.	1.5
		Mn.	Post	SS II	4.1	11.5		Fixed	Implant pros.	1.5
60	M	Mx.	Post	GS II	5	13	Sinus graft (DBX)	Fixed	Implant pros.	1.8
		Mx.	Post	GS II	5	13	Sinus graft (DBX)	Fixed	Implant pros.	1.5
73	M	Mn.	Ant.	US II	5	13	제거 후 재식립	Fixed	Tooth	2
64	M	Mn.	Ant.	US II	4	13		Fixed	Fixed hybrid	5
		Mn.	Post	TiUnite	4	7		Fixed	Fixed hybrid	5
		Mn.	Post	TiUnite	4	7		Fixed	Fixed hybrid.	6
		Mn.	Post	US II	4.1	8.5		Fixed	Fixed hybrid	6
		Mn.	Post	US II	4.1	8.5		Fixed	Fixed hybrid	7
62	F	Mn.	Ant.	TiUnite	4	13	Ridge augmentation	Over D.	RPD	3
		Mn.	Ant.	TiUnite	4	11.5	Over D.	RPD	2	
		Mn.	Ant.	TiUnite	4	13	Over D.	RPD	6	
		Mn.	Ant.	TiUnite	4	13	Over D.	RPD	5	
		Mn.	Ant.	US III	4.5	11.5	Hybrid	Fixed pros.	2.5	
		Mn.	Ant.	US III	4.5	11.5	Hybrid	Fixed pros.	2	

에 비해 상악(86%)에서 많았으며 전치부보다 구치부(63.6%)에서 많은 실패가 나타났다. 모두 보철물이 장착되기 전에 치유과정에서 실패하였기 때문에 보철물 수복방법에 따른 생존을 비교는 시행하지 않았다. 1.5 mm 이상의 골소실과 이후 연간 0.2 mm 이상 흡수 등 성공요건에 충족하지 못한 임플란트는 총 17개로 전악 고정성보철물에서 11개 임플란트, 피개의치에서 4개, 고정성 하이브리드보철물의 2개 임플란트에서 발생하였다. 이를 바탕으로 도출한 3가지 치료법에 따른 임플란트의 성공율은 각각 89.3%, 92.0%, 93.1%이었다(Table 8, 9).

## 고찰

임플란트 실패의 주 원인은 초기 안정성을 확보하지 못해 발생하는 것으로 알려져 있다<sup>6)</sup>. 실패한 22개의 임플란트는 식립 이후부터 보철수복이 완성되기 전까지 치유 기간 중에 임플란트의 동요도와 타진시 과민반응과 둔탁한 소리를 보였다. 임플란트의 실패가 발생한 12명은 모두 전신마취하 임플란트 다수 식립이 시행된 환자들이었으며 5명(41.6%)의 환자들이 당뇨를 지니고 있었다. 그 외 고혈압, 심장질환, 뇌경색과 같은 전신질환을 보유한 환자들이 대부분이었다.

임플란트 실패 이후 사후처리를 분석한 결과 5개(22%)가 보철계획을 변경 후 방치(sleeping)하였고 재식립한 17개중 12개는 US II (Osstem Implant Co., Ltd., Busan, Korea)가 70.5%로 가장 많았다. 이외 GS III, US III, CMI EB가 사용되었다. 재식립된 임플란트의 직경은 5 mm 이상의 넓은 임플란트가 11개(64.7%)사용되었다. 넓은 직경의 임플란트는 주로 표준직경의 임플란트가 실패한 구치부에서 재식립을 위해 많이 사용되고 있으며, 최근에는 점차 그 사용범위가 넓어져서 불량한 골질 및 부족한 골양 부위경우 또는

이같이 같은 구강악습관을 지닌 환자에게서도 사용되고 있다<sup>7-9)</sup>.

고정성 보철물 그룹에서 1명은 기능 후 관절잡음과 통증이 동반된 턱관절장애가 발생하였다. 임플란트와 보철물의 교합변화로 인한 과두와 교합평면 변화로 인한 것으로 추정해 볼 수 있었으며 물리치료 및 스플린트 치료를 시행해 턱관절 증상을 해소하였고 교합조정 및 저작습관 개선교육을 하였다. 임플란트 주위염 1례의 경우 방사선 사진을 통해 임플란트 주위 변연골의 소실을 확인되었다. 일반적인 임플란트 주위염 치료 프로토콜인 소파술, 미노클린 국소송달제 주입, 헥사메딘 세척을 시행 후 경과 관찰하였다. 이외 정신적 문제가 1례 있었으며 정신건강의학과와 협진하면서 잘 관리할 수 있었다. 보철적 합병증은 4증례에서 발생하였는데 상부 보철물 파절, 코핑 및 고정용 나사 파절이 있었으며 부품 교체 및 재보철치료를 통해 잘 해결할 수 있었다.

하이브리드 그룹에서 1명은 보철 후 발음이 새고 어색하다는 증상을 호소하였다. 약간의 교합조정 시행 후 적응기간이 필요함을 교육하였다. 급성 closed locked으로 인해 개구장애가 발생한 경우도 있었으며, 보존적 치료와 관절강 스테로이드 주사(Dexamethasone injection) 후 호전되었다. 7 증례들에서 인공치 탈락과 전장재 파절이 발생하였으며 전, 측방 유도를 담당하는 상악 전치의 인공치아 탈락이 많았고 교합력이 강한 구치부의 전장재 파절이 많았다. 이외 임플란트 주위염 2례가 있었다.

Okubo와 Baek<sup>10)</sup>은 피개의치의 대합치 상태에 따른 임플란트 생존률을 조사한 체계적 고찰에서 하악의 경우 상악 잔존치아의 존재는 영향이 없으며, 상악에 있어 하악 잔존치 존재는 위해할 수 있으나 비적응증은 아니라고 언급하였다. 본 연구에서 발생한 피개의치 정중선 파절은 하악에서 일어났으며, 대합치는 하이브리드 의치였다. 5명이 resin pontic 탈락을 경험하였고 CO-CR discrepancy에 의한 전치부 접촉 과다로 인해 발생한 것으로 판단되었다.

또한 Tongue biting을 경험한 경우가 있었고, 상악의 좁은 악궁 치아배열로 인한 것으로 발생한 것으로 판단되었다. 이외 임플란트 주위염 1례, 치주농양 1례가 있었다.

본 논문의 한계점은 3가지 유형의 완전 무치악 치료법을 방대하게 다루었고 임플란트 예후, 변연골 흡수, 보철물의 예후에 영향을 미칠 수 있는 변수들이 너무 많으며 통계처리에 문제를 초래했을 가능성이 있다. 추후 자료들을 좀더 잘 정리하여 변수들을 최대한 표준화 하여 임상적으로 가치 있는 논문을 다시 작성할 예정이다. 그러나 완전 무치악 환자들에서 3가지 유형의 치료법을 비교한 것 자체가 임상적으로 의미가 있으며 임상가들에게 다소 도움이 될 수 있을 것이라고 생각한다.

## 결 론

52명의 완전 무치악을 지닌 환자에게 431개의 임플란트를 이용한 3가지의 치료법을 비교 및 발생한 합병증을 평가하였다. 3가지의 다른 방법으로 완전 무치악을 수복하기 위해 식립된 임플란트들간의 변연골 흡수량 비교에서 하이브리드 의치의 임플란트가 가장 적은 골흡수량을 보였고 고정성 보철물로 수복된 환자들의 임플란트에서 가장 많은 흡수량을 보였으며 통계적으로 유의한 차이를 보였다. 또한 식립된 임플란트 중 22개를 제외한 409개의 임플란트가 생존하여 평균 8년 6개월간 전체적으로 높은 생존율(94.8%)을 보였다. 임플란트 주위염은 3가지 치료법들 간에 유의한 차이 없이 발생하는 합병증이었으며, 고정성보철물의 경우에는 크라운 및 나사의 파절, 하이브리드 보철물은 전장재 파절과 인공치의 탈락, 피개의치에서는 레진 인공치 탈락이 주로 관찰되었다.

## REFERENCES

1. Adell R, Lekholm U, Rockler B, Branemark PI. A 15-year study of osseointegrated implants in the treatment of the edentulous jaw. *Int J Oral Surg* 1981;10:387-416.
2. Zarb GA, Schmitt A. Osseointegration and the edentulous predicament. The 10-year-old Toronto study. *Br Dent J* 1991; 170(12):439-44.
3. Misch CE. *Dental implant prosthetics*. 1st ed., Mosby, 2004; 43-52.
4. Naert I, Quirynen M, Theuniers G, Steenberghe D. Prosthetic aspects of osseointegrated fixtures supporting overdentures. A 4-year report. *J Prosthet Dent* 1991;65:671-80.
5. Albrektsson T, Zarb G, Worthington P, Eriksson AR. The long-term efficacy of currently used dental implants: a review and proposed criteria of success. *Int J Oral Maxillofac Implants* 1986;1:11-25.
6. Kook MS, Park HJ, Kim SG, Kim YK, Cho YS, Choi GL, et al. A retrospective multicenter clinical study of installed US II / SS II implants after maxillary sinus floor elevation. *J Korean Assoc Oral Maxillofac Surg* 2008;34:341-9.
7. Langer B, Langer L, Herrmann I, Jorneus L, Eng M. The wider Fixture: A solution for special bone situation and a rescue for the compromised implant. Part 1. *Int J Oral Maxillofac Implant* 1993;8:400-408.
8. Feine JS, de Grandmont P, Boudrias P, Brien N, LaMarche C, Tache'R, et al. Within-subject comparisons of implant-supported mandibular prosthesis: choice of prosthesis. *J Dent Res* 1994; 73:1105-11.
9. Preciado A, Del Rí'o J, Sua' rez-Garcl'a MJ, Montero J, Lynch CD, Castillo-Oyagu'e R. Differences in impact of patient and prosthetic characteristics on oral health-related quality of life among implant retained overdenture wearers. *J Dent* 2012; 40:857-65.
10. Ohkubo C, Baek KW. Does the presence of antagonist remaining teeth affect implant overdenture success? A systematic review. *J Oral Rehabil* 2010;37:306-12.

## 상악동 거상술에서 rhBMP-2의 사용이 골형성에 미치는 효과에 대한 임상 및 방사선학적 연구

김정호<sup>1</sup>, 김옥천<sup>1</sup>, 이장렬<sup>2</sup>, 김현철<sup>1</sup>, 김수남<sup>1</sup>

리빙웰 치과병원 구강악안면외과<sup>1</sup>, 구강악안면방사선과<sup>2</sup>

### A clinical & radiologic study of bone remodeling effects using rhBMP-2 for maxillary sinus graft

Jung-Ho Kim<sup>1</sup>, Uk-Cheon Kim<sup>1</sup>, Jang-Yeol Lee<sup>2</sup>, Hyoun-Chull Kim<sup>1</sup>, Soo-Nam Kim<sup>1</sup>

Departments of <sup>1</sup>Oral & Maxillofacial Surgery, <sup>2</sup>Oral & Maxillofacial Radiology, LivingWell Dental Hospital, Goyang, Korea

**Purpose:** The aim of this study is to evaluate effects using rhBMP-2 for maxillary sinus graft, especially focused on loading time and stability of postoperative period.

**Materials and Methods:** 73 partially or completely edentulous patients who have been treated in Livingwell dental hospital between 2011 to 2015 with atrophic maxillary posterior were selected. Crestal and lateral approach were used for sinus floor elevation procedure. A total of 116 implants-Tapered Screw Vent implant (Zimmer, USA), TS3 (Osstem, Korea), CMI IS-II active (Neobiotech, Korea)-were placed in grafted maxillary sinus. The rhBMP-2 (Cowell BMP; Cowellmedi inc. Korea, Novosis; Daewoong co. Inc. Korea) mix to demineralized dentin matrix (DDM), allograft (CG-Oss, CGBio, Korea) or  $\beta$ -TCP (CERASORB<sup>®</sup>, Curasan, Germany) was grafted into sinus mainly. We spin the RFA values as the basis for determining the loading time. If the ISQ value at day to load were < 65, we wait, and the ISQ values was measured again 1 weeks later until the required level is reached. Panoramic radiographs or CBCT were taken preoperatively, postoperatively (1 day after operation, T0), and then at yearly intervals (1 year after surgery: T1, 2 year after surgery: T2, 3 years after surgery: T3) for evaluate the peri-implant bone and maxillary sinuses.

**Results:** 5 implants failed due to infection and 2 implants lost to follow up. The average preoperatively height of the maxillary alveolar bone was  $5.17 \pm 3.28$  mm, and minimum was 0.1 mm. The Mean period to load implants was  $142.33 \pm 40.48$  days, and minimum was 56 days. The average HGB was  $2.12 \pm 0.94$  mm at T1,  $1.53 \pm 0.61$  mm at T2,  $1.22 \pm 0.72$  mm at T3. The average resorption rate of HGB was  $28.33 \pm 14.59\%$  at T1,  $37.28 \pm 16.99\%$  at T2,  $37.75 \pm 17.02\%$  at T3. Statistical analysis was performed with postoperative data of T1 period. There are no significant difference of resorption rate (p-value=0.83) between early loading group ( $27.87 \pm 13.86\%$ ) and conventional loading group ( $28.82 \pm 15.67\%$ ).

**Conclusions:** The result indicated that using rhBMP-2 for maxillary sinus graft could shorten the loading time stably. (JOURNAL OF DENTAL IMPLANT RESEARCH 2016;35(2):46-52)

**Key Words:** Sinus graft, rhBMP-2, DDM

## 서 론

상악 구치부는 하악이나 상악 전치부에 비하여 피질골이 얇고 대

부분 망상골로 구성되어 임플란트 식립시초기 고정을 얻기 어려운 경우가 많고, 상악동내의 공기압 상승으로 함기화(pneumatization) 현상이 나타난다. 또한, 치아 상실후 생리적으로 진행되는 치

Received July 10, 2016, Revised July 29, 2016, Accepted August 15, 2016.

©This is an open access article distributed under the terms of the Creative Commons Attribution Non-Commercial License (<http://creativecommons.org/licenses/by-nc/4.0>) which permits unrestricted non-commercial use, distribution, and reproduction in any medium, provided the original work is properly cited.

교신저자: 김현철, 10387, 경기도 고양시 일산서구 주엽동 110, 리빙웰 치과병원 구강악안면외과

Correspondence to: Hyoun-Chull Kim, Department of Oral & Maxillofacial Surgery, Living Well Dental Hospital, 110 Juyeop-dong, Ilsan-gu, Goyang 10387, Korea. Tel: +82-31-916-8020, Fax: +82-31-916-8029, E-mail: livingwelldent@daum.net

조골의 빠른 흡수로 임플란트를 식립할 충분한 수직 골고경을 갖지 못하는 경우가 많으며 type III, IV의 골질이 많고 연령이 증가함에 따라 증판골의 밀도가 낮아져 골 임플란트 접촉면이 감소하므로 골 유착이 지연되고 교합력에도 취약하다.

임플란트 식립을 위하여 상악 구치부에서 해부학적 한계를 극복하기 위한 치료 방법으로 상악동거상술(maxillary sinus augmentation)은 충분한 골높이를 획득할 수 있는 예지성 높은 골 증강술이다. 이러한 어려움을 극복하기 위하여 Boyne 등(1980)<sup>1)</sup>은 임플란트 식립을 위해 Caldwell-Luc 수술법을 이용한 상악동거상술을 처음으로 시행하였고, Tantom (1986)<sup>2)</sup>은 치조골 정과 측벽으로 접근하는 두가지 방법을 소개하였으며, Summers (1994)<sup>3)</sup>는 osteotome을 이용하여 골 이식과 동시에 임플란트를 식립하는 변형된 치조정 접근법을 발표한 이래 많은 임상가에 의해 변형, 발전되어 왔다. 상악동거상술은 1996년 Sinus Consensus Conference<sup>4)</sup>에서 효과적인 치료법으로 인정받았으며 필요에 따라서 여러 가지 형태로 변형, 발전하여 심하게 흡수된 상악골에서 임플란트 식립을 위한 유용한 술식으로 임상에서 시술하고 있다.

Kahnberg 등(2001)<sup>5)</sup>은 측방 접근법(window opening procedure) 후 6~8개월의 치유기간을 가진 후에 임플란트를 식립하는 지연식립 방법을 보고하였으며, del Fabbro 등(2004)<sup>6)</sup>은 측방 접근법(window opening procedure)과 동시에 임플란트를 즉시 식립하는 방법을 소개하였다. 측방 접근법은 판막을 거상하여 외측창을 형성하여 시야가 확보된 상태에서 Schneiderian막을 거상하고 골이식재를 이식하는 방법으로 높은 예지성을 가진 술식으로 인정받았으며 골절편(block bone)보다는 분쇄 골 이식재를 사용하고 표면처리된 임플란트를 사용하였을 때, 높은 성공률을 보인다<sup>7)</sup>. 또한 동시 식립을 한 경우나 단계적 식립을 한 경우의 성공률의 차이가 없다고 하였다<sup>7,8)</sup>.

상악동거상술은 상악동 점막(Schneiderian membrane) 거상 후, 그 하방에 신생골 재생을 위한 공간을 확보하기 위하여 다양한 종류의 골이식재를 이식하는 술식으로 상악동 내 이식된 이식골의 종류와 양, 자가골의 양 등이 상악동거상술과 동시에 식립된 임플란트 주변 신생골의 형성에 영향을 미친다고 알려져 있다. 상악동거상술 후 충전하는 이식재에서 현재까지 자가골이 'golden standard' 임에는 부인할 수 없는 사실이지만, 비교적 많은 양의 이식재가 요구되는 상악동거상술에 자가골을 단독으로 사용하기에는 부담이 된다. 구강외 공여부는 별도의 수술이 요구되고, 구강내 공여부는 양적인 한계가 있어, 동종골이나 이종골, 또는 합성골과 혼합하여 사용하고 있다.

다양한 골이식재를 이용한 상악동 골 이식술은 40년 이상 임상에 보편적으로 적용되어 왔지만 임플란트 식립시기와 하중시기에 대한 여러 가지 이견이 있어 왔다. 하중시기를 줄이기 위해서 이용되는 골 이식재의 기능과 임플란트 표면성상의 고려는 임상에 매우 중요하다.

본 지면을 통하여, 리빙웰치과병원의 상악동골이식 술의 임상증

례를 통하여 rhBMP-2를 이용하여 다소의 유익한 지견을 얻었기에 보고하고자 한다.

## 대상 및 방법

### 1. 연구대상

2011년부터 2015년 까지 리빙웰치과병원을 내원한 상악 부분 혹은 완전 무치악 환자 중, rhBMP-2를 사용하여 상악동 거상술 및 임플란트 동시 식립을 시행 후, 술전, 술후, 술후1년 방사선 촬영을 시행한 환자 73명(평균 연령 55세, 남성 40명, 여성 33명)의 116개의 임플란트 식립부위를 대상으로 하였다.

### 2. 골이식재

골이식재로는 Demineralized dentin matrix (DDM), 동종골(CG-Oss, CGBio, Korea),  $\beta$ -TCP (CERASORB<sup>®</sup>, Curasan, Germany)를 단독 혹은 혼합하여 사용하였다. 골이식재에는 rhBMP-2 (Cowell BMP; Cowellmedi inc. Korea, Novosis; Daewoong co. Inc. Korea)를 점적 하였고, 상악동 거상 후, 골이식재를 상악동저 및 수평/수직적 치조골 결손부에 이식하였다.

### 3. 임플란트의 종류

상악동 거상술과 임플란트 식립은 동시에 시행되었으며, 임플란트는 HA coated implant 2종(Tapered Screw Vent, Zimmer, USA, TS3, Osstem, Korea), SLA surface implant (CMI IS-II active, Neobiotech, Korea)이 식립되었다. TSV 임플란트 54예, TS3 임플란트 55예, CMI 임플란트 6예였으며, 길이는 모두 13 mm를 식립하였다.

### 4. 술식 과정

수술은 모두 한명의 술자에 의해 시행되었다. 상악동 거상술은 측방접근술 38예, 치조정 접근술 77예였다.

측방접근술은 치조정 절개를 시행 후, 전증판막을 거상하고 치조정 및 상악동 측벽을 노출하였으며, 골삭제 기구를 이용하여 창을 형성하였다. 상악동 점막 거상 지지대를 이용하여 주의하여 점막 거상을 시행하였다. 박리가 완료된 후 치조정 부위에 임플란트 식립와를 형성하였다. 임플란트 식립와는 드릴과 Osteotome을 혼용하여 형성 하였다. 식립와를 통하여 골이식재를 일부 충전 후 임플란트를 식립하였으며, 이 때, 라쳇을 이용하여 수조작으로 임플란트를 식립하였다. 임플란트가 위치된 후에 다시 측방창을 통하여 골이식재를 충전한후 측방창을 재위치 시키거나 필요시 차폐막을 사용하였으며, 봉합을 시행하였다.

치조정 접근술은 osteotome technique을 사용하였으며, 먼저 치조정 절개 시행 후, 전증판막을 거상하여 치조정의 골을 노출하였다. 임플란트 드릴로 상악동저에서 2 mm의 거리를 남겨 두고 마지

막 드릴까지 순서대로 사용하여 식립와를 형성 후, osteotome을 주타하여 상악동저를 거상하였다. Osteotome의 직경을 확장하며 임플란트 식립와를 형성 하였다. 골의 밀도에 따라 단단한경우 드릴을 추가적으로 사용하거나, 밀도가 낮으며 치조정-상악동저의 거리가 5 mm 이하인 경우 드릴의 사용 없이 처음부터 osteotome으로 주타를 하는 등 술식을 변형하였다. 식립길이까지 상악동저를 거상한 후 식립 예정 임플란트보다 직경이 작은 osteotome으로 골이식재를 적층하였으며, 식립부 완성 후 임플란트를 식립하였다.

### 5. 술 후 관리

본 연구에서 임플란트 식립 후 하중 시기의 결정은 Osstell ISQ (Osstell, 스웨덴)를 이용하여 공명 진동을 측정(Resonance Frequency Analysis:RFA)하여 임플란트 안정성(Implant Stability Quotient:ISQ) 65 이상일 때로 결정하였다. 이차수술시 측정값이 ISQ 65 미만일 경우 1주일 간격으로 재측정하여 65 이상일 때 하중을 가하였다.

환자들은 4개월 간격으로 재내원하여 술 후 관리 및 평가를 시행하였다.

생존과 실패의 기준은 Chocran 등에 의한 기준에 근거하였다. 임플란트의 동요가 없으며, 임플란트 주위 방사선 투과상이 관찰되지 않으며, 임플란트로 인한 통증 등의 비가역적인 임상적 증상이 없는 경우 생존한 것으로 간주 하였다.

### 6. 방사선학적 평가

모든 환자에게서 상악동의 해부학적 형태와 병변 유무를 평가하기 위하여 술전 파노라마 및 Cone beam computerized tomography (CBCT, i-CAT, ISI, USA)를 함께 촬영하였다. 수술후 익일(T0)에 파노라마 혹은 CBCT를 촬영하여, 임플란트의 식립과 상악동천공 등에 대한 술후 평가를 시행하였다.

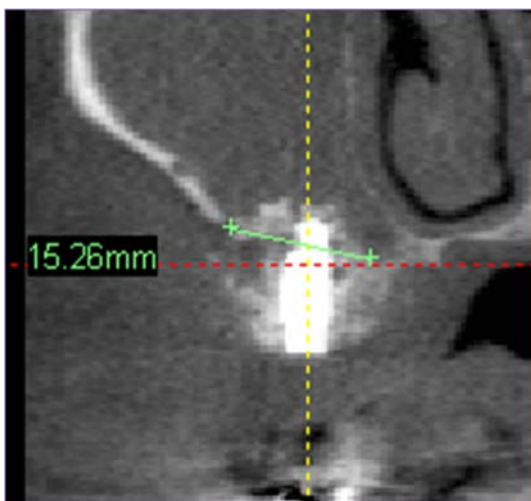


Fig. 1. Measurement of sinus width.

환자의 방사선 촬영은 1년에 한번씩 진행되었으며, 다른 부위의 치료를 위해 촬영된 파노라마 혹은 CBCT 영상을 이용하여 술 후 임플란트 및 상악동 내 이식된 골의 변화를 평가 하였다. 술 후 1년 (T1) 45증례, 술 후 2년(T2) 29증례, 술 후 3년(T3) 13증례가 연구에 포함되었다.

술전 파노라마 및 CBCT를 이용하여 영상에서 잔존골의 높이 (RBH) 및 상악동 너비(SW)를 OnDemand 3D (CyberMed Inc., Korea)로 측정하였다. 잔존골의 높이는 임플란트 식립 부위의 잔존골의 높이를 계속하였고, 상악동의 너비는 CBCT의 임플란트 식립부위의 전두면 영상에서 술후 계속된 골이식부의 높이에서의 상악동의 너비를 계속하였다.(Fig. 1)

술 후(T0, T1, T2, T3) 방사선 영상에서 임플란트 근점부터 골의 최정점까지의 높이(HGB)를 측정하였다. 이렇게 계속된 길이를 이용하여 술 후 익일(T0) HGB에 대한 각 술 후 1년, 2년, 3년(T1, T2, T3)각 기간에 대한 감소량에 대한 백분율을 흡수율(RR)로 정하였다.(Fig. 2)

### 7. 통계 분석

통계 분석은 독립표본 t 검증 및 일원배치 분산 분석을 사용하였다.

## 결 과

총 115개의 증례 중 108개의 증례가 하중 이 후 임상적으로 유지되고 있으며, 2증례(1명)은 술 후 내원하지 않았으며, 5 증례(남성3명, 여성1명)가 감염으로 실패하였다.

식립 부위의 잔존골 평균 높이는 5.17±3.28 mm였고, 최소값은 0.1 mm였다. 하중 시기는 평균 142.33±40.48일이고 8주이전 1증례, 8~12주 4증례, 12~16주 22증례, 16~20주 21증례 20~24

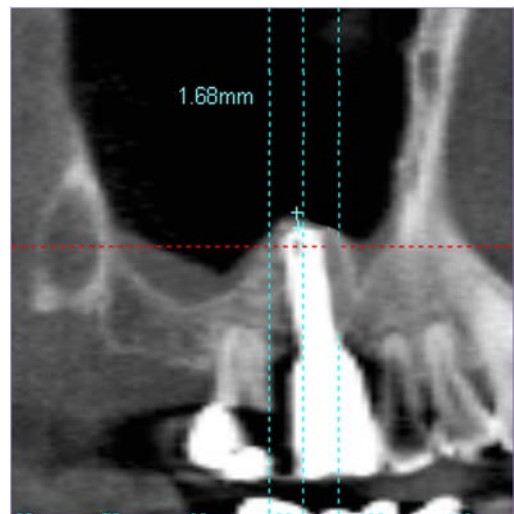


Fig. 2. Measurement of HGB (height of grafted bone, distance from apex of implant to peak of grafted bone).

**Table 1.** Statistical analysis of follow up radiography

	1y f/u (n=44)		2y f/u (n=29)		3y f/u (n=13)	
	RR (%)	HGB (mm)	RR (%)	HGB (mm)	RR (%)	HGB (mm)
Average	28.33	2.12	37.28	1.53	37.75	1.22
SD	14.589	0.94	16.99	0.61	17.02	0.37
Min.	2.22	0.6	0	0.5	1.23	0.72
Max.	59.57	4.6	70.8	2.8	59.56	2

RR: resorption rate=(pre op. HGB - f/u HGB)%, HGB: height of grafted bone, distance from apex of implant to peak of grafted bone.

**Table 2.** Statistical analysis of 1 year follow up data

	Loading timing		Material			Sinus width	
	Erly loading (before 6 m)	Conventional loading (after 6 m)	β-TCP	Allograft	DDM	Narrow (12.1 mm ≥)	Wide (12.1 mm <)
RR (%)	27.87±13.86	28.82±15.67	29.57±14.85	32.26±13.25	13.19±13.25	21.81±11.53	30.02±12.74
P-value	0.83			0.03*		0.03*	

DDM: demineralized dentin matrix, RR: resorption rate. \*P<0.05.

주 16증례, 24주 이상 17증례가 포함되었으며, 최소값은 56일에 하중을 가한 증례였다.

임플란트 근첨부에서 이식부의 최정점까지의 골 높이(HGB)의 흡수율의 평균은 술 후 1년 28.33±14.59%, 술 후 2년 37.28±16.99%, 술 후 3년 37.75±17.02%로 측정되었다. 술 후 방사선 영상에서 임플란트 근첨부에서 이식부의 최정점까지의 골 높이는 술 후 1년 2.12±0.94 mm, 술 후 2년 1.53±0.61 mm, 술 후 3년 1.22±0.72 mm의 평균을 나타내었다(Table 1).

술 후 1년(T1) 방사선영상의 흡수율에 대하여 여러 요인별로 통계적 분석을 실시하였다. 먼저 상악동 골이식 시행시 통상적으로 6개월 이후 시행한 군과 6개월 이전에 조기 하중을 가한 군에서의 흡수율의 평균은 27.87±13.86%과 28.82±15.67%였으며 통계적으로 유의한 차이가 없었다(P-value=0.83). 골이식재별로 평균 흡수율이 각각 β-TCP 29.57±14.85%, 동종골 32.26±13.25%, DDM 13.19±13.25%로 나타났으며, 이는 통계적으로 유의한 차이로 검증되었다(P-value=0.03). 상악동의 폭경을 12.1 mm기준으로 좁은 군에서 평균 흡수율은 21.81±11.53%, 넓은 군 30.02±12.74%였으며, 이는 통계적으로 유의한 결과였다(P-value=0.03) (Table 2).

## 고찰

골조직이 심하게 흡수되어 가용골이 부족해진 상악 구치부 무치악 부위에 임플란트 식립 시 상악동 골 이식술은 높은 성공률을 갖는 예지성 있는 술식이다. 현재 가장 널리 시도되는 상악동거상술은 측방 접근법과 치조정 접근법이 있다.

두 방식 모두 높은 성공률을 보이는데 상악동 골 이식과 임플란트를 동시 혹은 지연 식립을 결정하는 기준은 잔존 치조골의 높이와

식립 될 임플란트의 초기 안정성으로 결정한다. 잔존 치조골의 높이가 5 mm 이하이면 골이식 후 4~6개월 후 임플란트를 지연 식립하는 방법이 추천되지만, 10여년 전부터 잔존 치조골이 3~4 mm인 경우에도 상악동 골이식과 임플란트를 동시에 식립하여 성공할 수 있는 사례들이 보고되었다<sup>8-10)</sup>.

골이식에 사용하는 재료는 자가골, 자가 탈회 상아기질, 동종골, 이종골 및 합성골 등이 있으며 근래에는 골형성을 촉진하기 위하여 PRF 및 BMP 등을 이용하기도 한다. 동종골, 이종골과 합성골 등의 인공골이 자가골과 유사한 유도성과 골전도성을 가지기 위해서는 골형성을 유도할 수 있는 BMP 등이 필요하다. Urist (1965)<sup>11)</sup>는 골유도에 대한 탈회기질을 연구하는 과정에서 BMP를 발견하였다. 골형성 단백질은 피질골의 탈회과정에서 발견된 transforming growth factor-β (TGF-β) superfamily에 속하는 복합기능의 성장인자로서 이소성 연골형성과 골형성을 일으키는 유도인자로 골과 연골의 형성과 재생을 유도하는 강력한 조절인자이다<sup>12)</sup>. 현재까지 알려진 20종류 이상의 BMP중 BMP -2, -4, -5, -6, -7은 이소성 골형성 실험에서 골유도성 물질임이 증명되었다. 그 중에서 포유류 세포(CHO cell)와 대장균(E.Coli)으로부터 재조합 DNA기술로 얻어지는 rhBMP-2는 골유도능이 가장 우수하다고 보고되어, 이를 이용하여 많은 연구가 이루어졌으며, 현재까지 주로 이들이 생산되어 연구와 임상에 사용되고 있다. 2002년에 rhBMP를 기반으로 하는 임상 제품이 출시가 되었으며 현재는 미국 한국 및 중국 등에서 5개의 제품이 시판되고 있다.

rhBMP-2는 체내에서 쉽게 확산되어 소실됨에 따라, BMP가 표적세포에 적절히 작용할 수 있도록 BMP를 서서히 그리고 지속적으로 방출시킬 수 있는 전달체의 사용이 즉시 유리되는 방법보다 골형성에 유리하다<sup>13)</sup>. 전달체(carrier)는 rhBMP-2와 결합이 잘되고,

생체친화성 또한 양호해야 한다. 전달체는 골형성이 이루어지면서 흡수되어 소실되거나 골과 일체화를 이룰 수 있는 것이 이상적이다. 골형성 능력은 사용된 전달 시스템에 따라 달라진다<sup>14</sup>. 전달 시스템은 젤라틴, 콜라겐 스폰지, 폴리-L-락트산 비계, 하이드록시 아파타이트(HA), 히알루 론산 및 피브린 겔 등이 소개되었지만 이런 전달 시스템의 BMP 방출양태는 짧은 기간 동안 높은 초기 방출 버스트를 나타내는 형태로 이상적인 방출양태를 충족시키고 있지는 않다<sup>15-18</sup>. 적절한 전달체는 비면역원성, 비독성이며 조직내 흡수성이고 전성으로 멸균이 가능하여야 하고 세포가 응집, 증식과 분화되기 좋은 전달체이어야 하며 수술부위의 수용성 골형성 유도 단백질의 빠른 분산을 지연시켜 주는 것이 이상적이다<sup>15</sup>. 임상에서 사용되고 있는 미국 메디트로닉사의 인퓨즈<sup>TM</sup>는 교원질막(콜라겐 막)에 흡착시켜 사용하며 한국의 rhBMP-2는 합성골과 함께 사용하는 형태로 판매되고 있다. 콜라겐 막 사용시에는 스폰지가 수축되어 만들어지는 골조직의 양이 감소되므로 다른 골이식재를 사용하여 골량을 유지하는 방법을 사용하기도 한다<sup>19</sup>. 또한 적절한 전달체의 선택에서 주의할 점은 골형성을 유도하기위해 필요한 골형성 유도 단백질의 양을 감소시킬 수 있는 것이다<sup>1</sup>.

본 병원에서는 상악동 잔존골의 고령이 적은 경우에 HA피개 임플란트와 자가골이식을 동시에 시행하여 95% 이상의 높은 성공률을 보고하였다<sup>10</sup>. 그러나 2010년 10월부터 rhBMP-2를 임상에 도입하여 초기고정이 얻기 어려운 경우를 포함한 상악동 잔존고령이 적은 증례에 우수한 결과를 얻고 있다. 통상 자연 식립이 관하여지는 5 mm 이하인 58예에서도 초기 고정이 얻어지는 경우와 얻지 못하는 경우에도 SLA, HA 피개 임플란트를 적절히 선택하여 rhBMP-2와 동시 식립을 시행하였으며, 환자가 내원하지 않는 1증례를 제외하고 57예가 보철 수복후 생존한 상태이다.

Nevins 등(1996)<sup>20</sup>은 양의 동물실험으로 상악동 거상술에 rhBMP-2를 사용한 첫 번째 보고에서 실험군으로 rhBMP-2/ACS, 대조군으로 ACS/buffer를 이식하고 12주 경과시 CT scans에서 높은 방사선 불투과성을 관찰하였으며, Hanisch 등(1997)<sup>21</sup>은 원숭이 통한 실험에서, rhBMP-2를 사용한 실험군은 6 mm의 수직골 획득을 보이고 대조군은 2.6 mm의 증대소견을 보였다고 보고하였다. 김 등(2011)<sup>22</sup>은 가토의 상악동의 골창(직경 50 mm)을 형성하고 상악동막을 거상한 후 교원질(Terudermis)만 단독 첨가한 그룹과 rhBMP-2와 교원질을 함께 첨가한 그룹으로 나누어 각각 2주, 4주, 8주가 경과한 후에 H&E염색을 통해 광학현미경하에 조직병리학적으로 비교 관찰하여, 조직 소견상 2주, 4주, 8주후 순차적으로 더 많은 골형성을 보였다고 보고하였고 rhBMP-2를 사용한 그룹에서는 교원질만을 이식한 그룹과 비교하여 더 현저한 골형성을 보였다고 보고하였다. 이로써 rhBMP-2는 자가골을 대체할 골유도 물질로 다른 골이식재와 함께 사용 시 골형성 촉진인자로 작용할 물질임을 확인하였다.

Boyne (1997) 등<sup>23</sup>은 상악동 골 이식재로 rhBMP-2/ACS를

사용한 첫 번째 임상증례로 12명 환자 중 8명에서 임플란트 식립을 위한 적절한 골형성이 관찰되었으며, 평균 골형성량은 8.51 mm이었다고 보고하였고 또한 Boyne (2005) 등<sup>24</sup>이 자가골 또는 자가골과 동종골을 동시에 이식한 대조군과 rhBMP-2/ACS를 0.75 mg/mL와 1.5 mg/mL를 사용한 실험군을 비교한 연구에서 대조군 10.16 mm, 0.75 mg/mL와 1.5 mg/mL의 실험군 각기 11.29 mm, 9.47 mm의 골형성을 보여 자가골과 유사한 결과를 보였으며 하중 6개월 후의 골밀도는 실험군이 대조군보다 우수한 결과를 보였다고 보고하였다. Triplett 등(2009)<sup>25</sup>은 자가골 또는 자가골과 동종골을 동시에 이식한 대조군과 rhBMP-2/ACS를 1.5 mg/mL를 사용한 실험군을 비교한 실험에서 얻어진 골 형성량은 유사하였으며 이식 후 6개월 경과 후 골밀도(bone density)는 대조군이 우수하였으나 12개월 후는 실험군이 더욱 치밀골을 형성하였다고 보고하였다. Whitesides 등(2006)<sup>19</sup>은 신생골 형성을 목적으로 비계(scaffold)와 공간확보를 위한 rhBMP-2와 human mineralized bone을 사용하였는데 하악골 정중부와우각부에서 채취한 자가골 이식을 시행한 대조군과 비교하여 우수한 골 치유결과를 보고하였다. 이런 양호한 결과와 다르게 bovine-derived hydroxyapatite bone graft (예, Bio-Oss, Geistlich Pharma AG, Swiss)와 함께 rhBMP-2를 사용한 증례에서 신생골의 형성이 bovine-derived hydroxyapatite bone graft 단독으로 사용한 경우보다 적다는 보고도 있다<sup>26</sup>. 이는 bovine derived hydroxyapatite bone graft의 조절에 의해 파골세포의 증가에 기인된 것으로 설명되었다<sup>27</sup>. 그러므로 bovine-derived hydroxyapatite bone graft에 대한 rhBMP-2의 사용은 더 적절한 연구가 필요한 것으로 생각된다. 대부분의 보고에는 교원질막에 rhBMP-2를 흡착, 흡수시켰지만 교원질막 없이 직접 골이식재에 rhBMP-2를 흡착, 흡수시킨 연구도 보고되었다.

Tazaki 등(2009)<sup>28</sup>은 in vivo release kinetics의 연구로  $\beta$ -TCP/BMP-2 system은 1일에 50.4%가 유리되고 14일까지 prolonged retention 있었으며 3주에 총량의 32.5%가 골형성을 보였다고 보고하며 흡수성  $\beta$ -TCP가 BMP-2의 유도작용을 위한 효율적인 delivery system이라고 추천하였다. 본원에서도  $\beta$ -TCP/BMP-2 system으로 양호한 유도작용의 결과를 얻으며 조기하중과 단단한 골 임플란트 접촉을 확인하였다. Schopper 등<sup>29</sup>은 해초로 만들어진 HA/TCP carrier(HA/TCPratio 30/70)에 rhBMP-2를 사용한 경우에 우수한 골유도능에 의한 골형성을 보였다고 보고하였다.

Lee 등<sup>30</sup>은 여러 가지 골이식재료들을 이용하여 상악동 골이식을 시행하고 4개월 후 조직시편을 채취하여 조직형태계측학적 평가를 시행하였다. 자가치아골이식재는 우수한 골치유과정을 보였으며 상악동골이식에 충분히 사용될 수 있는 재료라고 언급하였다. Jeong 등<sup>31</sup>은 2009년 7월부터 2010년 11월까지 자가치아골이식재를 이용하여 상악동골이식을 시행한 51명의 환자들에 대한 후향적 임상연구



결과를 발표하였다. 일부 환자들에서 조직시편을 채취하여 조직형태 계측학적 분석을 시행한 결과 자가치아골이식재는 골유도 및 골전도에 의해 신생골을 형성하고 서서히 흡수되는 생체적합성이 우수한 재료임을 확인하였다<sup>32)</sup>. 본 연구에서도 자가치아골이식재를 사용한 증례의 식립된 임플란트의 생존과 예후에 다른 골이식재를 사용한 경우와 차이가 없었다. 또한 술 후 1년(T1) 방사선영상의 흡수율이 자가치아골이식재를 사용한 경우, 다른 골이식재와 비교하여 통계적으로 유의하게 적은 흡수율을 보였다. 따라서 상악동골이식 시 재합 기회를 감소시킬 수 있는 유용한 효과를 보일 수 있다고 생각 된다.

Sennerby<sup>33)</sup>는 ISQ 70 이상을 “안전한” 녹색구간으로, 55 이하를 “의심스러운” 적색 구간으로, 55 이상 70 미만을 황색 구간으로 구분하였다. Bornstein 등<sup>34)</sup>은 임플란트 조기하중 연구에서 하중 시점을 65 이상으로 설정하고, 그 이하인 경우 3주후 재측정하여 65를 초과한 것을 확인 후 하중하였으며, 6개월간 성공률 및 생존률 100%로 나타났다. 이 연구는 ISQ를 이용한 임플란트 하중시기의 결정 및 예후의 평가가 임상적으로 가능하며, 환자를 이해시키기에 적절하다고 하였다. Baltayan 등<sup>35)</sup>은 임플란트의 식립과 하중에 대한 RFA의 기대값에 대한 연구에서 ISQ 66 이상일 경우 일회법을 그 미만인 경우 이회법을 시행해야 한다고 주장하였다. 또한 조기하중과 통상적 하중에 대하여 ISQ64를 기준으로 그 이상일 경우 조기하중을 시행하고 그 미만에서는 통상적 하중을 가하는 것이 생존률이 높은 것으로 보고하였다. 이러한 연구를 근거로 본 연구에서 하중 시기를 결정하는 기준으로 ISQ 65 이상일 경우 하중을 가하였으며, 이치수술 시 ISQ65 미만인 경우에는 1주일 간격으로 RFA를 측정하여 기준을 넘기 것을 확인 후 하중을 가하였다. 임플란트의 하중 시기의 결정에 RFA값을 사용함으로써 일반적인 상악동 골이식과 동시에 식립한 임플란트에 하중을 가하는 시기보다 더 빠른 시기에 하중을 가하는 것에 대한 객관적 근거를 얻을 수 있었고, 그렇게 하중이 가해진 임플란트와 통상적 하중 시기를 기다린 임플란트의 생존에는 차이가 없었으며, 상악골에 이식된 골조직의 흡수율 또한 통계적으로 유의한 차이가 없었다.

Avila 등<sup>36)</sup>은 상악동 거상술 후 형성된 이식골의 양이 상악동의 혈-구개 거리가 짧을수록 많다고 보고하였다. 본원에서 시행한 Jang 등<sup>37)</sup>의 선행 연구에서 평균 폭경 12.1 mm을 기준으로 골이식재의 선택이나 수술법의 선택의 결정요소가 될 수 있음을 보고하였다. Chan 등<sup>38)</sup>은 상악동 거상술시 골이식재의 선택, 수술법의 선택에 대한 본원의 보고와 동일하게 상악동 폭경으로 평가하는 것이 유용하다고 보고하였다. 본원의 선행 연구에서는 폭경에 따른 골이식재의 선택에 대하여 논하였는데, 본 연구에서는 넓은 그룹과 좁은 그룹으로 나누어 술 후 1년(T1) 방사선영상의 흡수율에 대한 통계적 평가를 시행한 결과폭경이 좁을수록 술후 재합기회 혹은 이식 골의 흡수에 더 저항하여 골량을 유지하는 것으로 나타났다.

## 결 론

이번 연구를 통하여 상악동 거상술과 동시에 임플란트를 식립하는 수술에서 골이식을 동반할 때 rh-BMP2를 사용하는 것은 예지성이 있고 높은 성공률을 보이는 것을 알 수 있으며, 통상적인 하중 시기보다 조기에 하중을 시도할 수 있었으며, 3년 정도의 기간 까지 양호한 예후가 평가되었다. 추 후 더 장기간의 추적 관찰 연구 및 상악동 거상술 시 rhBMP-2의 사용 후 하중기간, 골형성 및 그 유지에 대한 전향적 연구가 필요할 것이다.

## REFERENCES

1. Boyne PJ, James RA. Grafting of the maxillary sinus floor with autogenous marrow and bone. *J Oral Surg* 1980;38:613-6.
2. Tatum H Jr. Maxillary and sinus implant reconstructions. *Dent Clinics of North America* 1986;30:207-29.
3. Summers RB. The osteotome technique: part 3-less invasive methods of elevating the sinus floor. *Compendium* 1994;15:698.
4. Jensen OT, Shulman LB, Block MS, et al. Report of the Sinus Consensus Conference of 1996. *Int J Oral Maxillofac Implants* 1998;13 Suppl:11-45.
5. Kahnberg KE, Ekestubbe A, Gröndahl K, Nilsson P, Hirsch JM. Sinus lifting procedure. I. One-stage surgery with bone transplant and implants. *Clin Oral Implants Res* 2001;12:479-87.
6. del Fabbro M, Testori T, Francetti L, Weinstein R. Systematic review of survival rates for implants placed in the grafted maxillary sinus. *Int J Periodontics Restorative Dent* 2004;24:565-77.
7. Wallace SS, Froum SJ. Effect of maxillary sinus augmentation on the survival of endosseous dental implants. A systematic review. *Ann Periodontol* 2003;8:328-43.
8. Peleg M, Garg AK, Mazor Z. Predictability of simultaneous implant placement in the severely atrophic posterior maxilla: A 9-year longitudinal experience study of 2132 implants placed into 731 human sinus grafts. *Int J Oral Maxillofac Implants* 2006;21:94-102.
9. Winter AA, Pollack AS, Odrich RB. Placement of implants in the severely atrophic posterior maxilla using localized management of the sinus floor: a preliminary study. *Int J Oral Maxillofac Implants* 2002;17:687-95.
10. Kim YW, Lee JY, Kim HC, et al. Retrospective study of trans-cres-tal approach to maxillary sinus floor elevation and simultaneous implant placement. *J Korean Academy Implant Dentistry* 2010;29(1):1-9
11. Urist MR. Bone formation by autoinduction. *Science* 1965;150:893-9.
12. Asahina I, Sampath TK, Hauschka PV. Human osteogenic protein-1 induces chondroblastic, osteoblastic, and/or adipocytic differentiation of clonal murine target cells. *Exp Cell Res* 1996;222:38-47.
13. Woo BH, Fink BF, Page R, Schrier JA, Jo YW, Jiang G, DeLuca M,

- Vasconez HC, DeLuca PP. Enhancement of bone growth by sustained delivery of recombinant human bone morphogenetic protein-2 in a polymeric matrix. *Pharm Res* 2001;18: 1747-53.
14. La WG, Kang SW, Yang HS, et al. The efficacy of bone morphogenetic protein-2 depends on its mode of delivery. *Artif Organs* 2010;34:1150-3.
  15. Yamamoto M, Takahashi Y, Tabata Y. Enhanced bone regeneration at a segmental bone defect by controlled release of bone morphogenetic protein-2 from a biodegradable hydrogel. *Tissue Eng* 2006;12:1305-11.
  16. Visser R, Arrabal PM, Becerra J, Rinas U, Cifuentes M. The effect of an rhBMP-2 absorbable collagen sponge-targeted system on bone formation in vivo. *Biomaterials* 2009;30:2032-7.
  17. Takahashi Y, Yamamoto M, Tabata Y. Enhanced osteoinduction by controlled release of bone morphogenetic protein-2 from biodegradable sponge composed of gelatin and betatricalcium phosphate. *Biomaterials* 2005;26:4856-65.
  18. Patel VV, Zhao L, Wong P, et al. Controlling bone morphogenetic protein diffusion and bone morphogenetic protein-stimulated bone growth using fibrin glue. *Spine* 2007;31:1201-6.14.
  19. Whitesides L M, Radwan A, Sharawy M. Sinus floor augmentation using a composite graft of bone morphogenetic protein-2 and allogenic cancellous bone(PUROS); Case report *J Oral Implantol.* 2006;32(5):259-64.
  20. Nevins M, Kirker-Head C, Nevins M, et al. Bone formation in the goat maxillary sinus induced by absorbable collagen sponge implants impregnated with recombinant human bone morphogenetic protein-2. *Int J Periodontics RestorativeDent.* 1996;16:8-19.
  21. Hanisch O, Tatakis DN, Rohrer MD, et al. Bone formation and osseointegration stimulated by rhBMP-2 following subantral augmentation procedures in nonhuman primates. *Int J Oral Maxillofac Implants.* 1997;12(6):785-92.
  22. Kim HC, Son HJ, Kusakawa J, Bone inducing effect by recombinant human bone morphogenetic protein-2 and collagen carrier in maxillary sinus of the rabbit. *Journal of the Korean Academy of Implant Dentistry* 2011;30(2):115-22.
  23. Boyne PJ, Marx RE, Nevins M, et al. A feasibility study evaluating rhBMP-2/ absorbable collagen sponge for maxillary sinus floor augmentation. *Int J Periodontics Restorative Dent.* 1997; 17:11-25.
  24. Boyne PJ, Lilly LC, Marx RE, et al. De novo bone induction by recombinant human bone morphogenetic protein-2(rhBMP-2) in maxillary sinus floor augmentation. *J Oral Maxillofac Surg.* 2005;63:1693-707.
  25. Triplett RG, Nevins M, Marx RE, et al. Pivotal, randomized, parallel evaluation of recombinant human bone morphogenetic protein-2/absorbable collagen sponge and autogenous bone graft for maxillary sinus floor augmentation. *J Oral Maxillofac Surg.* 2009;67:1947-60.
  26. Kao DW, Kubota A, Nevins M, et al. The negative effect of combining rhBMP-2 and Bio-Oss on bone formation for maxillary sinus augmentation. *Int J Periodontics Restorative Dent.* 2012;32:61-7.
  27. Tachi K, Takami M, Zhao B, et al. Bone morphogenetic protein 2 enhances mouse osteoclast differentiation via increased levels of receptor activator of NF- $\kappa$ B ligand expression in osteoblasts. *Cell Tissue Res.* 2010;342:1213-20.
  28. Tazaki J, Murata M, Akazawa T et al. BMP-2 release and dose-response studies in hydroxyapatite and  $\beta$ -tricalcium phosphate *Bio-Medical Materials and Engineering* 19 (2009) 141-46.
  29. Schopper C, Moser D, Spassova E. et al. Bone regeneration using a naturally grown loaded with rh BMP-2 is independent of barrier-membrane effects. *J Biomed Mater Res A.* 2008; 85(4):954-63.
  30. Lee JY, Kim YK, Kim SG, Lim SC. Histomorphometric study of sinus bone graft using various graft material. *J Dent Rehabil Appl Sci* 2011;27:141-7.
  31. Jeong KI, Kim SG, Oh JS, Lim SC. Maxillary sinus augmentation using autogenous teeth: Preliminary report. *J Korean Assoc Plast Reconstr Surg* 2011;33:256-63.
  32. Jeong KI, Kim SG, Kim YK, Oh JS, Jeong MA, Park JJ. Clinical study of graft materials using autogenous teeth in maxillary sinus augmentation. *Implant Dent* 2011;20:471-5.
  33. Sennerby L, 20 Jahre Erfahrung mit der Resonanzfrequenzanalyse. *Implantologie* 2013;21(1):21-33.
  34. Bornstein MM, Hart CN, Halbritter SA, Morton D, Buser D, Early Loading of Nonsubmerged Titanium Implants with a Chemically Modified Sand-Blasted and Acid-Etched Surface: 6-Month Results of a Prospective Case Series Study in the Posterior Mandible Focusing on Peri-Implant Crestal Bone Changes and Implant Stability Quotient (ISQ) Values. *Clin Implant Dent Relat Res* 2009
  35. Baltayan S., Pi-Anfruns J., Aghaloo T., Moy PK, The Predictive Value of Resonance Frequency Analysis Measurements in the Surgical Placement and Loading of Endosseous Implants. *J Oral Maxillofac Surg.* 2016;74(6):1145-52.
  36. Avila G, Wang HL, Galindo-Moreno P, Misch CE, Bagramian RA, Rudek I et al., The influence of the bucco-palatal distance on sinus augmentation outcomes. *Journal of periodontology,* 2010;81(7):1041-50.
  37. Jang HY, Kim HC, Lee SC, Lee JY, Choice of graft material in relation to maxillary sinus width in internal sinus floor augmentation. *J Oral Maxillofac Surg.* 2010;68(8):1859-68.
  38. Chan HL, Suarez F, Monje A, Benavides E, Wang HL, Evaluation of maxillary sinus width on cone-beam computed tomography for sinus augmentation and new sinus classification based on sinus width. *Clinical oral implants research,* 2014;25(6), 647-52.

## 임플란트 안정도 평가를 위한 프랙탈 측정치의 유효성에 관한 사체연구

홍승범<sup>1</sup>, 최연조<sup>2</sup>, 전상호<sup>1</sup>, 류재준<sup>2</sup>

고려대학교 안암병원 구강외과학교실<sup>1</sup>, 보철학교실<sup>2</sup>

### Effectiveness of fractal value for evaluating implant stability, cadaver study

Seung-Beom Hong<sup>1</sup>, Yeon-Jo Choi<sup>2</sup>, Sang-Ho Jun<sup>1</sup>, Jae-Jun Ryu<sup>2</sup>

Departments of <sup>1</sup>Oral and Maxillofacial Surgery, <sup>2</sup>Prothodontics, Anam Hospital, Korea University, Seoul, Korea

**Purpose:** The purpose of this study is to evaluate correlation between fractal dimension (FD), implant stability quotient (ISQ) value and insertion torque value (ITV) regarding to implant stability

**Materials and Methods:** A total of 18, 4×8 mm tapered-type implant (active II, Neo-biotech, Korea) was placed at 3 human cadaver's right and left maxillary posterior area. All cadavers have sufficient bone volume so that don't need bone graft and favorable bone quality (D2 or D3). All placement procedures have done by single operator. ITV was recorded simultaneously with implant placement. After implant placement, ISQ was measured four time from buccal and palatal side. The average of ISQ was used for analysis. FD value was gained by White&Rudolph's method. 50×50 pixel size region of interest (ROI) was selected at second (FD\_coronal) and seventh (FD\_apical) thread. For the analysis of correlation with each methods, Pearson correlation test was done with SPSS ver 20.0.

**Results:** Correlation analysis results of ISQ and ITV (r;0.667, P<0.05), ISQ and FD\_coronal (r; 0.604, P<0.05), ISQ and FD\_apical (r; 0.677, P<0.05), ITV and FD-coronal (r; 0.524, P<0.05), ITV and FD\_apical (r; 0.576, P<0.05) have revealed distinct positive correlation in all methods and the results were statistically significant.

**Conclusions:** The result of positive correlation of ISQ and ITV was similar with existing studies and both methods have become known as a criterion of implant stability evaluation. FD evaluated in this study is simple to gain, inexpensive and has relatively lower radiation dose compared to computed tomography (CT). Because FD can gain from periapical view. In this study, FD has distinct positive correlation with ISQ and ITV, so it is useful clinical radiographic analysis technique for implant primary stability evaluation. (JOURNAL OF DENTAL IMPLANT RESEARCH 2016;35(2):53-58)

**Key Words:** Fractal dimension, Implant stability quotient, Insertion torque value, Implant stability

## 서론

임플란트의 안정도는 임플란트의 성공과 예후를 판단하는데 있어 중요한 요소 중 하나로 알려져 있다<sup>1)</sup>. 임플란트의 안정도에 영향을 미치는 인자에는 다양한 영향요소들이 있지만 기존의 연구에서 골질이 임플란트의 안정도와 예후에 중요한 영향요인임을 밝히고 있다<sup>2,3)</sup>. 따라서 임플란트를 식립하기 전에 골질을 평가하여 간접적으로 임플란트의 예후를 판단할 수 있다면 보다 정확하고 안전한 치료계획을

설계하고 시행할 수 있다.

현재 임상적으로 널리 사용되고 있는 비침습적인 임플란트 안정도 평가 방법에는 RFA와 ITV 등이 있다. RFA는 임플란트의 안정성과 골결합을 정량적으로 측정하기 위해 Meredith 등이 제안한 방법으로<sup>4)</sup> 저주파에서 고주파로 연속적으로 변환시킨 정현파를 일정한 진폭으로 발산하는 분석 장치인 Osstell Mentor (Integration Diagnostics Ltd, Sweden)를 이용하여 임플란트에 체결된 transducer의 공명 주파수를 측정하여 ISQ로 명명된 1에서 100사

Received May 19, 2016, Revised July 20, 2016, Accepted July 27, 2016.

© This is an open access article distributed under the terms of the Creative Commons Attribution Non-Commercial License (<http://creativecommons.org/licenses/by-nc/4.0>) which permits unrestricted non-commercial use, distribution, and reproduction in any medium, provided the original work is properly cited.

교신저자: 류재준, 02841, 서울시 성북구 인촌로 73, 고려대학교 안암병원 치과 보철과

Correspondence to: Jae-Jun Ryu, Department of Prothodontics, Anam Hospital, 73 Incheon-ro, Seongbuk-gu, Seoul 02841, Korea. Tel: +82-2-920-5423, Fax: +82-2-921-7348, E-mail: koprosth@unitl.co.kr

이의 계수로 임플란트의 안정도를 정량화하는 방법이며 ITV는 임플란트를 식립할 때의 저항력을 측정하는 것으로, 골질 및 골량과 연관이 있다고 밝혀져 있다<sup>5)</sup>.

FD은 1967년 Mendelbrot에 의해 제안된 개념으로서 ‘쪼개다’는 의미의 라틴어인 ‘Fractus’에서 기원한 용어로 전체와 부분이 같은 구조로 이루어졌다는 데서 시작하여 구조물의 복잡한 정도나 공간을 채우는 정도를 측정하는 방식이다<sup>6,7)</sup>. 치의학 영역에서 FD은 영상의학적 검사를 통하여 얻어진 이미지를 분석하여 골소주 패턴이나 골밀도를 측정하는데 사용되어져 왔다<sup>8,9)</sup>.

하지만 FD을 이용한 골밀도 분석과 임플란트의 안정도의 상관관계에 대하여 연구한 기존의 연구는 거의 없었으므로 본 연구에서는 임플란트 안정도 평가 목적으로서의 FD의 임상적 유효성을 평가하기 위해 ISQ, ITV와 같은 기존에 정립되어 있는 임플란트 안정도 측정 지표와의 상관성을 분석하였다.

## 연구대상 및 방법

### 1. 연구재료

#### 1) 사체

실험을 위해 사체 3구의 무치악 상악골이 사용되었다. 각 사체는 각각 specimen A, B, C로 나누어 ISQ, ITV측정 및 FD 분석을 시행하였다. 사체의 선정 시 식립 전 치근단 방사선 사진 촬영을 통하여 D2 내지 D3 정도의 양호한 골질을 갖는 것으로 판단되는 경우와 골량이 충분하여 임플란트 식립 시 골이식술이 필요하지 않은 경우로 제한하였다.

#### 2) 실험재료

총 18개의 taper-type implant인 Neobiotech사(Seoul, Korea)의 직경 4 mm, 길이 8 mm의 ISII active implant가 사용되었으며, 모두 Kavo<sup>®</sup> implant motor unit과 handpiece 및 임플란트 제조사에서 제공하는 surgery kit를 이용하여 식립되었다. 임플란트의 안정도 평가에는 ISQ value의 측정을 위해 Osstell Mentor (Integration Diagnostics Ltd, Sweden)가 사용되었으며, ITV의 측정은 Kavo<sup>®</sup> implant motor unit을 이용하였다. FD값을 측정하기 위해서는 치근단 방사선 사진을 이용하였으며, 영상 분석에는 Image J program (National Institutes of Health, USA)이 이용되었다.

### 2. 연구방법

#### 1) 임플란트 식립

모든 임플란트의 식립은 단일 술자에 의하여 이루어 졌으며, 사체 상악골 구치부 양쪽에 각 3개 썩의 임플란트가 식립되었다. 식립 범위의 결정은 사체의 절치공을 지나면서 정중선에 수직인 선을 전방 경계로 하였고 양측 maxillary tuberosity를 지나는 선을 후방경

계로 하였으며 해당 범위를 대략 3등분 한 위치에서 식립이 이루어 졌다.

### 2) 임플란트 안정도 측정

#### (1) ITV

ITV의 측정은 식립 시 Kavo<sup>®</sup> implant motor unit에 나타나는 torque value (Ncm)를 이용하였으며, 임플란트가 식립부에 위치되면서 나타나는 최종값을 분석에 활용하였다.

#### (2) Resonance frequency analysis (RFA)

임플란트 식립 후 smart peg을 연결하여 Osstell Mentor (Integration Diagnostics Ltd, Sweden)에 나타나는 측정치를 이용하였으며, 측정은 협측과 구개측으로 나누어 각 2회 씩 총 4회 실시하였다. 분석 시에는 측정된 값들의 평균값을 활용하였다.

### 3) 프랙탈 차원 분석

임플란트를 식립한 후 해당 부위의 치근단 방사선 촬영이 이루어 졌으며, 얻어진 디지털 영상은 Image J 프로그램(1.15s, National institutes of health, USA)으로 분석되었다. Region of interest (ROI)는 50×50 pixel size의 정사각형으로 통일하였으며 식립된 임플란트의 두 번째 나사산과 일곱 번째 나사산 부위를 선택하여 각각 FD\_coronal과 FD\_apical로 명명하여 분석에 사용하였다.(Fig. 1) 모든 ROI 영상을 White&Rudolph에 의해 고안된 방법을 이용하여 다음과 같이 처리하였다<sup>10)</sup>.(Fig. 2) 우선 Image J 프로그램을 이용하여 선택된 ROI를 Gaussian filter (sigma=35 pixel)를 적용시켜 미세하거나 중간규모의 구조를 제거하고 큰 차이의 흑화도를 나타내는 것만 남도록 blurring 시켰다. 그리고 이 blurred image를 원래의 영상에서 공제하여 128을 가산한 후 명

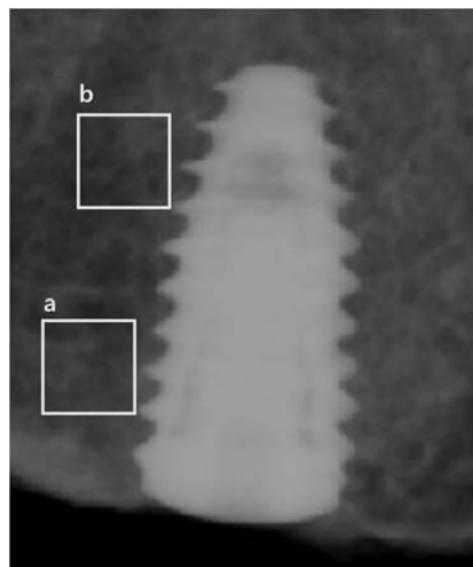


Fig. 1. Region of interest. (a) FD\_coronal, (b) FD\_apical.




Fig. 2. Analyzing methods of FD. (a) ROI, (b) filtered image, (c) binary image, (d) skeletonized image.

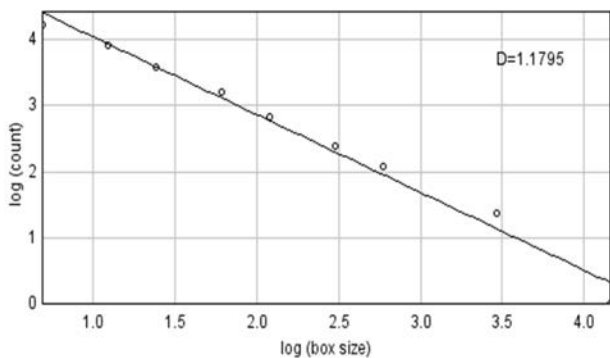


Fig. 3. FD analysis using box-counting method.

도 값 128을 역치로 하는 이원영상(binary image)으로 만들었다. 이렇게 함으로써 영상의 초기 강도에 상관없이 평균값 128 계조도의 영상을 얻었으며 이 이원영상을 한 번씩 부식(erosion) 및 팽창(dilation) 시킨 후 픽셀의 중심선만 남을 때까지 부식되도록 골격화 영상(skeletonized image)으로 전환하였다. 이렇게 골격화된 영상들로 box-counting method를 이용해 프랙탈 차원 값을 얻었다.(Fig. 3)

4) 통계 분석

실험을 통하여 얻어진 임플란트 안정도 평가 수치(ISQ, ITV)와 FD 분석을 통한 골질 분석 수치(FD\_coronal, FD\_apical)의 연관 관계를 알아보기 위해 spearman correlation analysis를 시행하였으며, 95%유의수준에서 분석을 시행하였다. 모든 통계 분석은 SPSS ver 20.0 (SPSS Inc., Chicago, IL, USA)를 이용하여 시행되었다.

Table 1. Mean and standard deviation of total measurement results

Parameter	Mean	SD
ISQ	68	1.31
ITV	27.1	4.16
FD_Coronal	1.3097	0.12
FD_apical	1.3272	0.13

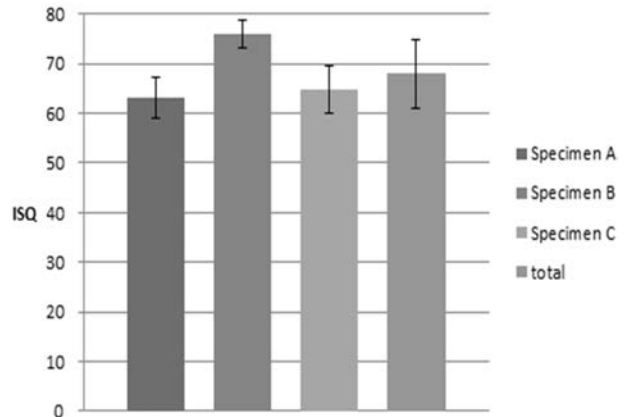


Fig. 4. Average ISQ value obtained from three specimens.

결 과

1. 임플란트 안정도 측정 및 FD 분석 결과

ISQ는 specimen A에서 평균 63.75, 표준편차 4.03, specimen B에서 평균 76.04, 표준편차 2.71, specimen C에서 평균 64.79, 표준편차 4.69로 측정되었으며 전체 임플란트의 total ISQ 값은 평균 68, 표준편차 1.31로 나타났다(Table 1).(Fig. 4)

ITV는 specimen A에서 평균 25.60, 표준편차 2.40, specimen B에서 평균 30.51, 표준편차 3.77, specimen C에서 평균 25.13, 표준편차 3.76으로 측정되었으며 전체 임플란트의 total ITV값은 평균 27.1, 표준편차 4.16으로 나타났다(Table 1).(Fig. 5)

FD\_coronal은 specimen A에서 평균 1.3108, 표준편차 0.11, specimen B에서 평균 1.3888, 표준편차 0.08, specimen C에서 평균 1.2331, 표준편차 0.11로 측정되었으며 전체 임플란트의 total FD\_coronal은 평균 1.3097, 표준편차 0.12로 나타났다(Table 1).(Fig. 6)

FD\_apical은 specimen A에서 평균 1.3349, 표준편차 0.10, specimen B에서 평균 1.4136, 표준편차 0.07, specimen C에서 평균 1.2331, 표준편차 0.14로 측정되었으며 전체 임플란트의 total FD\_apical은 평균 1.3272, 표준편차 0.13으로 나타났다(Table 1).(Fig. 7)

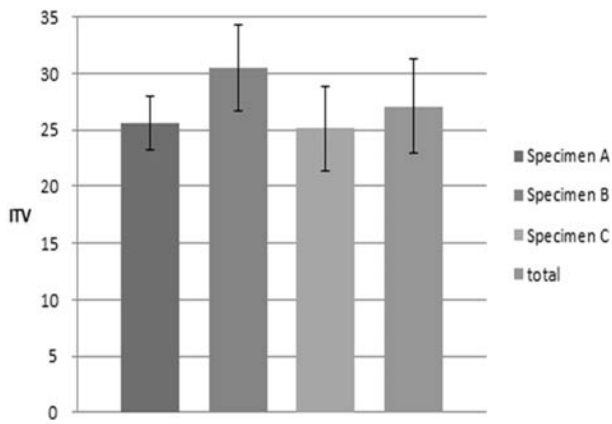


Fig. 5. Average ITV obtained from three specimens.

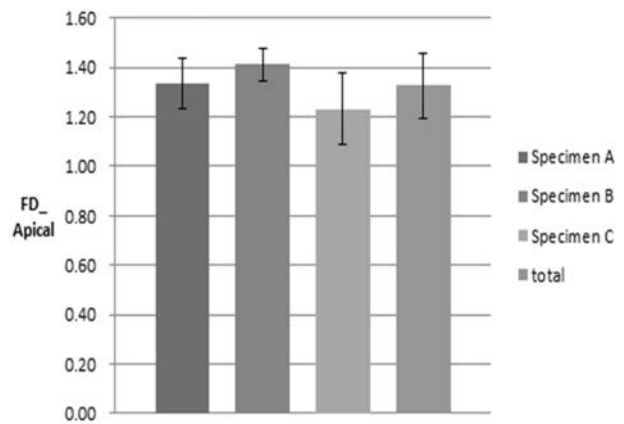


Fig. 7. Average FD\_apical obtained from three specimens.

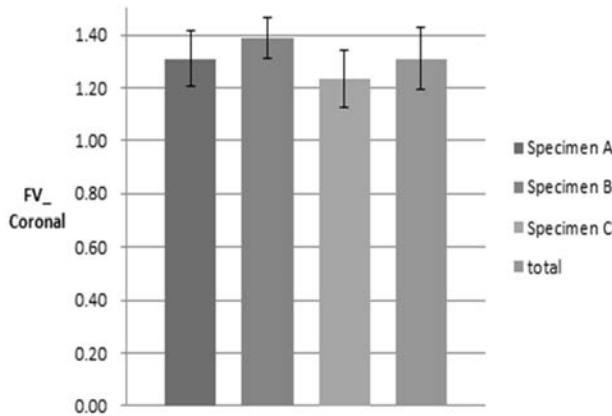


Fig. 6. Average FD\_coronal obtained from three specimens.

Table 2. Correlation between ISQ & ITV

ISQ	ITV	
	R	0.667
	P	0.021*
	N	18

R: correlation coefficient, P: P-value, \*P<0.05.

Table 3. Correlation between ISQ value, ITV & FD

	N	FD_coronal		FD_apical	
		R	0.604	R	0.677
ISQ	18	P	0.004*	P	0.001*
ITV	18	R	0.524	R	0.576
		P	0.034*	P	0.022*

R: correlation coefficient, P: P-value, \*P<0.05.

## 2. ISQ와 ITV간의 상관관계 분석 결과

ISQ와 ITV사이의 유의성을 살펴본 결과 correlation coefficient value 0.667로 양의 상관관계를 보였으며 P<0.05로 통계적으로 유의미한 결과를 나타냈다(Table 2).

## 3. 임플란트 안정도 측정치와 FD 간의 상관관계 분석 결과

ISQ, ITV 등의 임플란트 안정도 측정치와 FD 분석 값 사이의 유의성을 살펴본 결과 ISQ와 FD\_coronal은 r: 0.604, P<0.05, ISQ와 FD\_apical은 r: 0.677, P<0.05, ITV와 FD\_coronal은 r: 0.524, P<0.05, ITV와 FD\_apical은 r: 0.576, P<0.05으로 모든 경우에서 통계적으로 유의미한 양의 상관관계를 보였다(Table 3).

## 고찰

FD와 관련된 기존의 치의학 분야에서의 연구는 골질과의 연관성을 찾는 경우가 대부분이었다. Southard 등은 탈회된 치조골 표본에서 무기질량 감소에 따라 FD이 감소됨을 보고한 바 있으며<sup>6)</sup>, Wojtowicz 등은 성장에 따라 골밀도가 증가하고 trabecular bone

pattern이 복잡해짐에 따라 FD이 증가됨을 보고한 바 있다<sup>11)</sup>.

이번 연구에서는 FD 분석을 위해 상악골 구치부 영역의 치근단 방사선 사진을 활용하였다. 하악골은 상악골에 비해 두터운 피질골을 가지며 이에 따라 피질골에서 얻어지는 안정도 값이 상대적으로 더 높게 측정될 수 있다<sup>12)</sup>. 그에 반해 FD을 이용한 골밀도 분석법은 영상공제 과정에서 피질골 부분을 제하고 피질골의 골소주 패턴과 골질을 분석하는 방법이므로 상대적으로 피질골의 영향이 적은 상악골에서 해면골이 더 풍부한 구치부 영역을 선택하였다.

FD을 평가하기 위한 치과영역의 plain film으로는 panorama와 치근단 방사선 사진이 있다. 이 중 panorama의 경우, 해부학적 구조물의 중첩이 심하고 다양한 조사각도로 인한 상의 변형으로 관심영역을 통일시키기 어려워 FD 분석에 부적합하다<sup>13)</sup>. 반면 기존의 다양한 연구에서 보고되었듯이 치근단 방사선 사진은 골소주의 패턴을 명확히 보여주기 때문에 FD 분석에 더 적합하다고 할 수 있다<sup>11,14)</sup>.

FD은 1과 2 사이의 값으로 어떠한 대상의 복잡한 정도나 공간이 채워져 있는 정도를 분석하는 방식으로, 1의 값은 아무것도 채워지

지 않은 빈 공간을 의미하고 2의 값은 빈틈없이 가득 차 있는 공간을 의미한다. 이번 연구에서 사체 상악 치조골의 FD 분석 결과 모든 결과치가 1과 2 사이의 값이었다. 이는 치조골에서 치근단 방사선 촬영을 이용한 FD을 골소주 패턴의 복잡성 및 골질 평가에 응용 가능하다는 기존의 연구와 부합되는 결과이다.

FD 이외에 영상의학적으로 골질을 평가하는 방법은 대표적으로 CT와 cone beam computed tomography (CBCT)가 있으며 골질을 평가하는 정립된 방법으로 평가받고 있다<sup>15,16</sup>. CT나 CBCT의 경우 CT number를 이용하여 골밀도를 평가하는 방법이 사용되는데, Jean-Christophe 등의 연구에 따르면 ISQ값과 양의 상관관계를 가져 임플란트 식립 전 안정도 예측에도 사용이 가능하다<sup>12</sup>. 하지만 CT나 CBCT는 plain film에 비하여 상대적으로 비용이 많이 들고 방사선 노출량이 많다는 단점이 있다<sup>17</sup>. 최근 출시되고 있는 CBCT의 경우에는 전통적인 방식의 panorama 방사선 사진과 비슷하거나 더 적은 수준의 방사선 노출량을 가지는 것으로 알려져 있지만, 이 경우에도 환자에게 비용적 부담이 크다는 점과 일상적인 촬영이 힘들다는 점이 단점으로 지적되고 있다<sup>18</sup>.

이번 연구에서 임플란트 안정도 측정을 위해 사용된 ISQ 에 관한 기존 연구를 살펴보면 Balleri 등은<sup>19</sup> ISQ값이 57에서 82를 보일 때 골유착이 성공적으로 획득되었다 하고, 50 이하는 위험하다고 하였으며 Meredith 등에 따르면<sup>20</sup> 65 이상의 ISQ 값이 골유착에 이상적이라 하였다. 또한 임플란트 성공률과 식립시의 ISQ값간의 상관성에 대해 1,957개의 임플란트를 살펴본 후향적 연구에 따르면<sup>21</sup> 66 미만의 ISQ에서 모든 실패가 발생하였다고 보고된 바 있다.

ISQ와 ITV간의 상관관계에 대해서는 기존의 다양한 연구에서 즉시식립, 지연식립 등의 다양한 상황에서 연관성이 있음이 확인된 바 있으며<sup>22,23</sup> 이번 연구의 결과에서도 통계학적으로 유의미한 양의 상관관계를 확인할 수 있었다( $r: 0.667, P < 0.05$ ).

FD과 ISQ, ITV간의 상관관계에 있어서는 모든 경우에서 통계적으로 유의미한 양의 상관관계를 확인할 수 있었다. 특히 이번 연구에서는 임플란트의 두 번째 와 일곱 번째 나사산 두 곳에서 ROI를 설정하여 실험을 진행하였는데 모두 양의 상관관계를 나타냈으므로 FD 분석이 임플란트 안정도와 연관성이 있음은 물론 측정 부위에 따라 영향을 받지 않는다는 것을 확인할 수 있었다. 또한 이번 실험의 FD 분석을 위해 사용한 치근단 방사선 사진 촬영은 상대적으로 비용이 저렴하고 방사선 노출량이 매우 적은 편이므로 사용의 접근도가 매우 높다고 할 수 있다.

FD 분석에 영향을 미칠 수 있는 요소는 필름의 노이즈<sup>24</sup>, ROI의 크기와 모양 등이 있다<sup>25</sup>. 그밖에 방사선 조사 각도와 선량, 촬영된 사진의 흑화도, 임상적으로 받아들여질 수 있는 수준에서의 조사 시간 등 방사선 노출 환경의 영향은 없는 것으로 알려져 있다<sup>20,25</sup>. 따라서 노이즈가 없는 영상을 이용하여 ROI의 크기와 모양을 통일한다면 FD 분석의 결과에 영향을 미치는 요소가 매우 적다고 할 수 있어 활용의 편의성이 높다고 평가된다.

이번 연구의 한계점은 사체를 이용하여 생체 내에서의 더 다양한 변수가 배제되었다는 점과 사체 선택의 제한으로 개체 수가 적고 부위가 상악골의 구치부 영역에 제한되었다는 것이다. 이에 향후 더 많은 개체를 이용하여 다양한 부위, 다양한 골질에서의 in vivo 실험을 통해 부위 혹은 골질에 따른 임플란트 안정도에 대한 FD 분석 값을 기준점을 마련하여야 할 것으로 사료되는 바이다.

## 결 론

이번 연구를 통하여 치근단 방사선 사진을 활용한 FD 분석값과 ISQ와 ITV로 대변되는 임플란트 안정도 수치 사이에 양의 상관관계를 확인할 수 있었다. 이러한 결과는 임플란트의 안정도를 예측하는 인자로서 FD을 이용한 치조골의 골질 평가의 임상적 활용 가능성을 나타내는 것으로 사료되며, 치근단 방사선을 이용한 평가가 가능하다는 점과 영향을 미치는 인자가 적다는 점으로 미루어 보았을 때 사용의 편의성이 높은 편리한 방법으로 활용 가능하다고 기대할 수 있다.

## REFERENCES

- Meredith N, Alleyne D, Cawley P. Quantitative determination of the stability of the implant-tissue interface using resonance frequency analysis. *Clinical oral implants research* 1996; 7:261-7.
- Jaffin RA, Berman CL. The Excessive Loss of Branemark Fixtures in Type IV Bone: A 5-Year Analysis\*. *Journal of periodontology* 1991;62:2-4.
- Herrmann I, Lekholm U, Holm S, Kulteje C. Evaluation of patient and implant characteristics as potential prognostic factors for oral implant failures. *International Journal of Oral & Maxillofacial Implants* 2005;20.
- Sennerby L, Meredith N. Resonance frequency analysis: measuring implant stability and osseointegration. *Compendium of continuing education in dentistry (Jamesburg, NJ: 1995)* 1998;19:493-8.
- Friberg B, Sennerby L, Roos J, Lekholm U. Identification of bone quality in conjunction with insertion of titanium implants. A pilot study in jaw autopsy specimens. *Clinical oral implants research* 1995;6:213-9.
- Southard TE, Southard KA, Jakobsen JR, Hillis SL, Najim CA. Fractal dimension in radiographic analysis of alveolar process bone. *Oral Surgery, Oral Medicine, Oral Pathology, Oral Radiology, and Endodontology* 1996;82:569-76.
- Updike SX, Nowzari H. Fractal analysis of dental radiographs to detect periodontitis-induced trabecular changes. *Journal of periodontal research* 2008;43:658-64.
- Bollen A, Taguchi A, Hujuel P, Hollender L. Fractal dimension on dental radiographs. *Dentomaxillofacial Radiology* 2001;30: 270-5.
- Yaşar F, Akgünlü F. Fractal dimension and lacunarity analysis

- of dental radiographs. *Dentomaxillofacial Radiology* 2014.
10. White SC, Rudolph DJ. Alterations of the trabecular pattern of the jaws in patients with osteoporosis. *Oral Surgery, Oral Medicine, Oral Pathology, Oral Radiology, and Endodontology* 1999;88:628-35.
  11. Wojtowicz A, Chaberek S, Pirino A, Montella A, Bandiera P, Kinsner A, et al. The trabecular structure of developing human mandible. *Clinical orthodontics and research* 2001;4:161-71.
  12. Coutant J-C, Seguela V, Hauret L, Caix P, Ella B. Assessment of the correlation between implant stability and bone density by computed tomography and resonance frequency analysis in fresh cadavers. *International Journal of Oral & Maxillofacial Implants* 2014;29:1264-70.
  13. Chappard C, Brunet-Imbault B, Lemineur G, Giraudeau B, Basillais A, Harba R, et al. Anisotropy changes in post-menopausal osteoporosis: characterization by a new index applied to trabecular bone radiographic images. *Osteoporosis international* 2005;16:1193-202.
  14. Jolley L, Majumdar S, Kapila S. Technical factors in fractal analysis of periapical radiographs. *Dentomaxillofacial Radiology* 2006;35:393-7.
  15. Guerrero ME, Jacobs R, Loubele M, Schutyser F, Suetens P, van Steenberghe D. State-of-the-art on cone beam CT imaging for preoperative planning of implant placement. *Clinical oral investigations* 2006;10:1-7.
  16. Schwarz MS, Rothman SL, Rhodes ML, Chafetz N. Computed tomography: Part I. Preoperative assessment of the mandible for endosseous implant surgery. *International Journal of Oral & Maxillofacial Implants* 1987;2:137-41.
  17. Harris D. European Association for Osseointegration. EAO guidelines for the use of diagnostic imaging in implant dentistry. A consensus workshop organized by the European Association for Osseointegration in Trinity College Dublin. *Clinical Oral Implants Research* 2002;13:566-70.
  18. Suer BT, Yaman Z, Buyuksarac B. Correlation of Fractal Dimension Values with Implant Insertion Torque and Resonance Frequency Values at Implant Recipient Sites. *The International journal of oral & maxillofacial implants* 2016; 31:55-62.
  19. Balleri P, Cozzolino A, Ghelli L, Momicchioli G, Varriale A. Stability measurements of osseointegrated implants using Osstell in partially edentulous jaws after 1 year of loading: a pilot study. *Clinical implant dentistry and related research* 2002;4:128-32.
  20. Meredith N, Shagaldi F, Alleyne D, Sennerby L, Cawley P. The application of resonance frequency measurements to study the stability of titanium implants during healing in the rabbit tibia. *Clinical oral implants research* 1997;8:234-43.
  21. Baltayan SV. The Predictive Value of Resonance Frequency Analysis Measurements in the Surgical Placement and Loading of Endosseous Implants. *Journal of Oral and Maxillofacial Surgery* 2016;74:1145-52.
  22. Turkyilmaz I, Sennerby L, McGlumphy EA, Tözüm TF. Biomechanical aspects of primary implant stability: a human cadaver study. *Clinical implant dentistry and related research* 2009; 11:113-9.
  23. Fuster-Torres MÁ, Peñarrocha-Diago M, Peñarrocha-Oltra D, Peñarrocha-Diago M. Relationships between bone density values from cone beam computed tomography, maximum insertion torque, and resonance frequency analysis at implant placement: a pilot study. *International Journal of Oral & Maxillofacial Implants* 2011;26:1051-6.
  24. Geraets W, Van der Stelt P. Fractal properties of bone. *Dentomaxillofacial Radiology* 2000;29:144-53.
  25. Shrout MK, Potter BJ, Hildebolt CF. The effect of image variations on fractal dimension calculations. *Oral Surgery, Oral Medicine, Oral Pathology, Oral Radiology, and Endodontology* 1997;84:96-100.



## s-Clean OneQ-SL과 OneQ-HA의 임플란트의 초기 골유착의 안정성 - preliminary study

이명환, 권대근, 김진욱, 최소영, 팽준영

경북대학교 치의학전문대학원 구강악안면외과학교실

### Early osseointegration stability of OneQ-SL and OneQ-HA implant - preliminary study

Myung-Hwan Lee, Tae-Geon Kwon, Jin-Wook Kim, So-Young Choi, Jun-Young Paeng

Department of Oral & Maxillofacial Surgery, School of Dentistry, Kyungpook National University, Daegu, Korea

**Purpose:** This research attempted to report the preliminary results by processing the clinical trials, comparing the mobility between the HA implant, which was placed randomly on the patient's maxillary molar or premolar areas, and the SLA surface implant by targeting edentulous patients whose upper jaw has compromised bony tissue when compared with the lower jaw.

**Methods:** Twelve implants were placed in a total of 7 patients. (L: 10 mm, D: 4.2 or 4.7 mm, Dentis Co. Ltd., Daegu, Korea) 4 implants were placed in the reference group while 12 implants were placed in the test group. 12 implants were installed in 7 patients, who had visited hospital for implant installation. The early stability immediately after the installation 3, 6 weeks and 12 weeks after operation were measured using Osstell™ mentor (Integration Diagnostics, Savedalen, Sweden) were measured, and subsequently analyzed statistically.

**Conclusion:** In this study, the initial RFA measurement value of the HA coated implant (the test group) proved to be higher than the SLA implant, and showed increasing tendency over time. In this study, the results of measuring the mobility after placing the HA-coated implant and the SLA implant showed that the HA-coated implant's ISQ measurement value is relatively higher and is continuously increasing during the first 3 months of follow-up. It is also expected to be clinically beneficial side if accompanied by a bone graft, or if it is installed on an upper jaw, which is relatively weaker. HA coated implants will accelerate the onset of early osseointegration. (JOURNAL OF DENTAL IMPLANT RESEARCH 2016;35(2):59-63)

**Key Words:** Hydroxyapatite-coated implant, Osseointegration, Stability, ISQ

## 서 론

Adell<sup>1)</sup> 등 및 Branemark 등에 의해 처음 골유착성 임플란트가 시술 된 이후 임플란트는 완전무치악 환자뿐만 아니라 부분 부치악 환자의 수복, 단일치아 수복에 있어서도 성공적으로 사용되고 임상 활용이 점점 증가하고 있다. Albrektsson<sup>2)</sup>은 골유착이란 광학 현미경하에서 임플란트와 골조직이 섬유성 결합조직의 포함 없이 직접 골조직과 접촉되어 임상적으로 움직임이 없는 상태라고 정의하였고

골유착을 얻기 위해서는 임플란트의 재질, 디자인, 표면, 골의 상태, 수술기법, 부하조건 등이 중요하다고 하였다. 식립 초기에 골유착을 촉진시킨다는 측면에서 HA는 임상적인 장점을 가지고 있어 임플란트 발달의 초기부터 Hydroxyapatite를 코팅한 임플란트에 대한 연구가 지속적으로 시도되었다. Hydroxyapatite (HA)코팅은 기계적접촉면에 HA powder를 부착시킴으로써 골유착을 조기에 연도 록 유도하는 것이며 골과 무기질성분과 화학적, 결정학적으로 동일한 표면으로 되는 장점이 있다. 하지만, 코팅기술의 미숙으로 HA가

Received June 10, 2016, Revised July 20, 2016, Accepted August 1, 2016.

©This is an open access article distributed under the terms of the Creative Commons Attribution Non-Commercial License (<http://creativecommons.org/licenses/by-nc/4.0>) which permits unrestricted non-commercial use, distribution, and reproduction in any medium, provided the original work is properly cited.

교신저자: 팽준영, 41940, 대구시 중구 달구벌대로 2175, 경북대학교 치과병원 구강악안면외과

Correspondence to: Jun-Young Paeng, Department of Oral and Maxillofacial Surgery, School of Dentistry, Kyungpook National University, 2175, Dalgubeoldae-ro, Jung-gu, Daegu 41940, Korea. Tel: +82-53-600-7561, Fax: +82-53-426-5365, E-mail: jypaeng@knu.ac.kr

벗겨져 나오면서 임플란트의 실패가 증가하는 것으로 여겨져 임상가들에 의해 활발히 사용되지는 못하였다<sup>3)</sup>. HA 코팅이 임플란트의 식립과 치유시에 잘 유지되도록 하는 것이 중요하며, 최근에 개발된 HA coated implant는 이를 많이 개선한 상태이다. 티타늄은 표면에 안정적인 산화 피막을 형성하며, 생체 적합성이 높은 특징을 가지고 있고, 다른 금속 재료에 비해 골과 결합이 빠르고 낮은 탄성 계수를 가지는 특성으로 치과 임플란트뿐만 아니라 많은 다른 임상 분야에서 다양하게 사용되고 있다<sup>4,5)</sup>.

임플란트 표면처리에서 산부식방법으로 표면에 흠집을 내어 거칠기를 형성하는 표면 중 SLA<sup>7)</sup> (sand blasted with large grit and acid etching)는 큰 분화구속에 작은 분화구를 형성함으로써 표면 거칠기를 증가시키는 방법중에 가장 앞선 구조라고 할 수 있다.

임상적, 실험적으로 임플란트의 안정성과 골유착을 진단하기 위한 방법으로는 타진반응, 방사선검사, Periotest, Dental fine tester, Thread cutting force, Reverse torque test, 공진주파수분석(resonance frequency analysis) 등이 있으며 술자간의 시술방법과 적용에 따른 차이 때문에 표준화가 어려운 경우가 많으며 최근에는 공진주파수분석이 생체내에서 임플란트의 안정성을 정량적으로 측정하는데 유용한 방법으로 인정되고 있다<sup>6,8,9)</sup>.

본 연구에서는 임플란트 식립 시 초기 골유착의 안정성을 평가하기 위하여 Meredith에 의해 개발된 공진주파수 측정장치(Ostell R)를 이용하여 시간경과에 따른 임플란트 골유착 정도를 비교 평가해 보았다.

본 연구에서는 일반적으로 골질이 하악에 비해 양호하지 않은 것으로 여겨지는 상악의 무치악 환자를 대상으로 무작위추출에 의해 식립한 HA implant를 SLA 표면의 임플란트와 동요도를 비교하였으며 임상적인 결과를 진행하여 예비 결과를 보고하고자 하였다.

## 연구대상 및 방법

본 연구는 2015년 1월부터 2015.07월 사이에 임플란트 식립을 주소로 경북대학교 치과병원 구강악안면외과를 내원한 환자 중 본 연구에 동의하는 임상 시험 참가한 환자 7명을 대상으로 하였다. 또한 경북대학교 병원 IRB로부터 임상시험계획을 승인받은 후 임상 계획에 동의한 환자를 대상으로 시행하였다. 상악 구치부의 결손을 대상으로 골이식을 하지 않고 식립한 임플란트만을 대상으로 하였으며 다음의 조건을 충족하는 환자만을 대상으로 시행하였다.

### 1. Inclusion and Exclusion

- 1) 만 20세 이상으로 악골의 성장이 완료된 환자
- 2) 자연치 결손환자
- 3) 심한 상악악 약간 관례부조화가 없는 환자
- 4) 임상적으로 수직적, 근원심적, 협설적으로 충분한 가용골이 존재하는 환자

- 5) 타부위의 대구치, 소구치, 견치에 저작장애가 없는 환자
- 6) 임상시험에 자발적으로 동의 및 서명을 하고 시험계획서를 준수할 의지가 있는 경우

본 실험에서는 골이식이 동반된 경우 시험대상에서 제외시켰다. 골이식이 동반된 경우 골질이 더욱 감소하기 때문에 HA 코팅이 유리할 것으로 판단되나, 이식골질이 너무 다양하고, 골이식에 의한 영향을 배제하기 위하여 골이식이 동반되지 않은 경우만을 대상으로 하였다. Exclusion criteria는 다음과 같다.

- 1) 임신부
- 2) 동종골, 이종골, 및 합성골로 치조골 증대술, 상악동 거상술을 시행한 환자
- 3) 최근에 심근경색 발작 병력이 있는 환자
- 4) 조절되지 않는 내과적 질환 보유환자(당뇨, 갑상선 질환 등)

### 2. 실험군

상악 소구치, 대구치부의 무치악 환자를 대상으로 병록번호를 이용하여 무작위로 배분하였다.

시험군: s-clean OneQ-HA 임플란트(Dentis Co. Ltd., Daegu, Korea)

대조군: s-clean OneQ-SL 임플란트(Dentis Co. Ltd., Daegu, Korea)

### 3. 평가

- 1) Fixture의 안정성평가(임플란트 식립해 동요도 측정, ISQ (Implant Stability Quotient)를 식립직후, 3,6,12주, 6개월에 Osstel Mentor를 이용하여 측정하였다.
- 2) 골질의 주관적 평가(Lekholm and Zarb) (Type 1, 2, 3, 4)
- 3) 파노라마 또는 치근단 방사선 사진: 치조정 골의 소실, 임플란트 주위 방사선 투과 상 증가 등 변화 관찰
- 4) 임플란트 식립 위치에 따른 분포 및 성공률

## 결 과

남성 1명, 여성 6명, 평균 연령이 60±4.8세인 총 7명 환자에서 12개의 임플란트가 식입되었고 대조군으로 4개 시험군에서 12개의 임플란트가 식립되었다. 시험군으로는 s-clean OneQ-HA 임플란트(Dentis Co. Ltd., Daegu, Korea)가 사용되었고 대조군에서는 s-clean OneQ-SL 임플란트(Dentis Co. Ltd., Daegu, Korea)가 사용되었다. 임플란트의 식립 분포를 보면 상악 대구치부가 6개, 상악 소구치부에 6개 임플란트가 각각 1개씩 식립되었다(Table 1). 식립된 임플란트의 길이는 실험군, 대조군 모두에서 10 mm, 폭경은 4.2 mm에서 4.7 mm까지의 임플란트가 식립되었다.

6개월 이상의 추적 조사에서 실패한 임플란트는 없었으며, ISQ 측정에 문제는 없었다.

**Table 1.** Summary of patients

Patient	Gender	Age	location	Bone quality	Medical history
S-1	F	64	#27	IV	
S-2	M	55	#16, 17, 26	III	Hepatitis B
S-3	F	53	#24, 25	IV	
S-4	F	64	#14, 24	III	
S-5	F	59	#16	IV	Hepatitis B
S-6	F	65	#16	III	Controlled hypertension, diabetes
S-7	F	62	#24, 25	III	

**Table 2.** Value of Osstell™ mentor

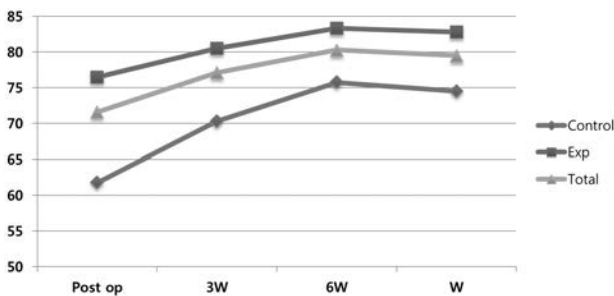
	Immediate post op	3 W	6 W	12 W
HA Group	76.5±4.6	80.5±2.1	83.3±2.3	82.8±3.1
Control Group	61.8±6.9	70.3±4.5	75.8±3.8	74.5±7.0
Total	71.6±8.9	77.1±5.8	80.3±4.8	79.5±6.3

Implant stability quotient (ISQ) value

hydroxy-apatite coated implant (HA)

sand blasted with large grit and acid etching (SLA)

\*Statistically significant difference between fixation and 12 weeks (P<0.001).



**Fig. 1.** RFA values depending upon timing tested and type of surface treatment of implants.

Osstell™ mentor 측정값은 실험군의 경우 식립 시 76.5±4.6으로 조사되었고, 3주 후 측정된 평균값은 80.5±2.1였으며, 6주 후 측정된 평균값은 83.3±2.3, 12주 후 측정된 평균값은 82.8±3.1으로 측정되어 식립 직후와 12주 후 비교 시 유의할 만한 수치 증가가 관찰되었다.

반대로 대조군의 경우 식립초기, 3주 후, 6주 후, 12주 후 측정된 평균값은 61.8±6.9, 70.3±4.5, 75.8±3.8, 74.5±7.0으로 조사되었고 이는 시험군인 s-clean OneQ-HA 임플란트(Dentis Co. Ltd., Daegu, Korea)가 대조군인 SLA implant보다 초기 공진주파수 분석(Resonance Frequency Analysis, RFA) 측정값이 높게 나타났으며, 시간이 경과 함에 따라 증가하는 양상을 보인다는 것을 알 수 있다(Table 2).(Fig. 1)

## 고 찰

치과용 임플란트의 표면형태는 최근 수년동안 급속한 변화를 이루고 있다<sup>7,8)</sup>. 또한 임플란트 표면처리에 대한 많은 연구가 진행되고 있으며 이는 임플란트 표면이 임플란트와 골과의 유착에 있어 중요한 역할을 하기 때문이다<sup>9,10)</sup>. 임플란트의 안정성은 골과 임플란트 표면 사이의 접촉양상에 의해 영향을 받는다<sup>11)</sup>. 임플란트 표면을 거칠게 하여 표면적을 증가시킴으로써 골유착 속도를 빠르게 하려는 임플란트 표면처리 방법으로는 수산화인회석 코팅 표면(hydroxyapatite coating surface), 산부식 처리 표면(acid etching surface), 입자 분사 표면(blasted surface), 입자 분사 후 산부식 처리 표면(blasted and etched surface), 티타늄 플라즈마 분사 표면(titanium plasma sprayed surface, TPS), SLA, 등 다양한 방법들이 개발되어 임상에 적용되고 있다. 수산화인회석은 골조직의 구성 성분 중 하나로서 골과 뛰어난 생체 친화성을 보이며, 골 조직과의 결합성이 매우 우수한 것으로 보고되고 있다<sup>12-14)</sup>. 이러한 이유로 수산화인회석을 이용한 임플란트 표면처리가 지속적으로 연구되고 있다. 1990년 Kohri<sup>15)</sup> 등은 수산화인회석 코팅 임플란트가 초기 골반응이 우수하다고 보고하였고, 1992년 Golec와 Krauser<sup>16)</sup>는 수산화인회석 코팅 임플란트가 골과 임플란트 접촉량이 순수 티타늄 재료보다 증가하였고, 계면 강도를 비교하였을 때, 약 5~8배 정도 증가한다고 보고하였다. 하지만 임플란트 표면으로부터 코팅이 벗겨지고, 이것으로 인한 임상적 실패의 가능성이 HA 코팅의 임플란트의 문제점으로 지적되어져 왔다<sup>17)</sup>. 또한 HA 코팅으로 인한 거친 표면으로 접착부와 관련하여 임플란트 주위염의 위험성에 대해서도 취약하다는 점이 논란이 되었다<sup>18)</sup>.

현재 가장 많이 사용되는 임플란트의 표면처리인 SLA 표면 처리로 이 연구에서 HA코팅에 대한 대조군으로 사용이 되었다. 임플란트의 거친 표면을 만들기 위해 Bowers<sup>19)</sup> 등은 sand-blasting을 시행하였다. 하지만 sandblasting시 사용되는 Al<sub>2</sub>O<sub>3</sub>의 위해성 논란이 발생하면서 sandblasting 후 산부식을 시키는 방법인 SLA가 개발되었다. SLA 임플란트는 일차적으로 sandblasting 과정에서 microrough한 micropis을 형성하여 표면 거칠기를 증가시킨다<sup>20)</sup>.

본 연구에 사용된 HA 코팅은 상온 초박막 HA 코팅 기술로 고속 충돌에 의한 코팅방법으로 두께가 약 2 um 이하로 다른 코팅 기술에 비해 현저히 낮은 두께를 가지고 있는 제품이다. 두께가 얇으며, 접착력(adhesion strength)이 높아 식립시에 탈락이 적은 것이 특징이라고 할 수 있다.

본 연구에서는 시험군인 HA coated implant가 SLA implant보다 초기 RFA 측정값이 높게 나타났으며, 시간이 경과 함에 따라 증가하는 양상을 보였다. 두 임플란트의 기계적 디자인이 같은 것으로 감안한다면, HA 코팅 증에 의해 식립시 ISQ 값이 차이가 났던 것으로 생각할 수 있다.

골밀도가 높지 않은 골 특히 상악구치부에서의 골밀도가(D3 혹은 D4)낮은 경우에 임플란트의 초기고정력이 감소하게 되고 임플란트의 초기 실패와 관련이 있는 경우가 많다<sup>21)</sup>. 또한 임플란트 주변의 낮은 골밀도는 %BIC나 %BV같은 조직형태학적인 인자들에 부정적인 영향을 미치게 된다<sup>22)</sup>. 초기 ISQ와 골유합이 끝나는 시점인 8주 경에서의 2차 ISQ에 관한 실험들에서 초기의 ISQ가 낮은 경우 시간이 지남에 따라 측정값이 증가하지만, 초기의 ISQ가 높은 경우에는 오히려 나중에 감소한다는 보고도 있다<sup>23)</sup>. 다른 논문에서는 초기에 70 이상의 ISQ를 가지는 높은 고정력은 시간이 지남에 따라 기계적인 고정력은 감소하나 생물학적인 고정력이 증가하여 전체적으로 고정력이 증가하지 않는다고 보고하고 있다<sup>24)</sup>. 하지만 공통적으로 고정력이 낮은 경우에는 시간이 지남에 따라 골의 재형성으로 고정력이 증가한다고 보고하고 있다. 본 연구에서는 상악 구치부에서 대조군으로 사용된 SLA 표면의 임플란트가 평균 61.8±6.9로 76.5±4.5의 HA 코팅 임플란트보다 낮은 초기 고정을 보였다. 두 군에서 모두 시간이 지남에 따라 ISQ 값이 증가하는 것을 관찰할 수 있었다.

## 결 론

본 연구에서는 HA coating된 임플란트와 SLA로 처리된 임플란트 식립후 동요도를 측정된 결과 HA coated implant의 ISQ 측정치가 상대적으로 높게 나타났으며, 3개월 간의 추적 기간동안 계속 증가하는 것을 보였다. 예비 실험이나 무작위로 진행되어 추가적인 시험을 통해서도 유의한 결과가 도출될 것으로 기대된다. 골질이 상대적으로 약한 상악이나, 골이식을 동반한 경우에 임상적으로 유리한 측면을 가질 것으로 예상된다.

## REFERENCES

1. Adell R, Lekholm U, Rockler B, Brånemark PI. A 15-year study of osseointegrated implants in the treatment of the edentulous jaw. *Int J Oral Surg* 1981;10(6):387-416.
2. Albrektsson T, Brånemark PI, Hansson HA, Lindström J. Osseointegrated titanium implants. Requirements for ensuring a long-lasting, direct bone-to-implant anchorage in man. *Acta Orthop Scand* 1981;52(2):155-170.
3. Whitehead RY, Lucas LC, Lacefield WR. The effect of dissolution on plasma sprayed hydroxylapatite coatings on titanium. *Clin Mater* 1993;12(1):31-39.
4. Eliades T. Passive film growth on titanium alloys: physicochemical and biologic considerations. *Int J Oral Maxillofac Implants* 1997;12(5):621-627.
5. Pan J, Thierry D, Leygraf C. Electrochemical impedance spectroscopy study of the passive oxide film on titanium for implant application. *Electrochimica Acta* 1996;41(7-8):1143-1153.
6. Meredith N, Alleyne D, Cawley P. Quantitative determination of the stability of the implant-tissue interface using resonance frequency analysis. *Clin Oral Implants Res* 1996;7(3):261-267.
7. Gottlander M, Albrektsson T. Histomorphometric studies of hydroxylapatite-coated and uncoated CP titanium threaded implants in bone. *Int J Oral Maxillofac Implants* 1991;6(4):399-404.
8. Wennerberg A, Albrektsson T, Andersson B. Design and surface characteristics of 13 commercially available oral implant systems. *Int J Oral Maxillofac Implants* 1993;8(6):622-633.
9. Cochran DL. A Comparison of Endosseous Dental Implant Surfaces. *J. Periodontol.* 1999;70(12):1523-1539.
10. Shalabi MM, Gortemaker A, van't Hof MA, Jansen JA, Creugers NHJ. Implant surface roughness and bone healing: a systematic review. *J. Dent. Res.* 2006;85(6):496-500.
11. O'Sullivan D, Sennerby L, Meredith N. Measurements Comparing the Initial Stability of Five Designs of Dental Implants: A Human Cadaver Study. *Clin Implant Dent Relat Res* 2000;2(2):85-92.
12. Yang G-L, He F-M, Hu J-A, Wang X-X, Zhao S-F. Biomechanical comparison of biomimetically and electrochemically deposited hydroxyapatite-coated porous titanium implants. *J. Oral Maxillofac. Surg.* 2010;68(2):420-427.
13. Block MS, Kent JN, Kay JF. Evaluation of hydroxylapatite-coated titanium dental implants in dogs. *Journal of Oral and Maxillofacial Surgery* 1987;45(7):601-607.
14. Kasemo B. Biocompatibility of titanium implants: surface science aspects. *J Prosthet Dent* 1983;49(6):832-837.
15. Kohri M, Cooper EP, Ferracane JL, Waite DF. Comparative study of hydroxyapatite and titanium dental implants in dogs. *Journal of Oral and Maxillofacial Surgery* 1990;48(12):1265-1273.
16. Golec TS, Krauser JT. Long-term retrospective studies on hydroxyapatite coated endosteal and subperiosteal implants. *Dental Clinics of NA* 1992;36(1):39-65.
17. Lee JJ, Rouhfar L, Beirne OR. Survival of hydroxyapatite-coated

- implants: A meta-analytic review. *Journal of Oral and Maxillofacial Surgery* 2000;58(12):1372-1379.
18. YANG Y, KIM K, ONG J. A review on calcium phosphate coatings produced using a sputtering process?an alternative to plasma spraying. *Biomaterials* 2005;26(3):327-337.
  19. Bowers KT, Keller JC, Randolph BA, Wick DG, Michaels CM. Optimization of surface micromorphology for enhanced osteoblast responses in vitro. *Int J Oral Maxillofac Implants* 1992; 7(3):302-310.
  20. Cook SD, Baffes GC, Palafox AJ, Wolfe MW, Burgess A. Torsional stability of HA-coated and grit-blasted titanium dental implants. *J Oral Implantol* 1992;18(4):354-365.
  21. Meredith N. Assessment of implant stability as a prognostic determinant. *The International journal of prosthodontics* 1998;11(5):491-501.
  22. Trisi P, Berardini M, Falco A, Podaliri Vulpiani M. New Osseodensification Implant Site Preparation Method to Increase Bone Density in Low-Density Bone. *Implant Dent* 2016;25(1):24-31.
  23. Sennerby L, Andersson P, Verrocchi D, Viinamäki R. One-year outcomes of Neoss bimodal implants. A prospective clinical, radiographic, and RFA study. *Clin Implant Dent Relat Res* 2012;14(3):313-320.
  24. Sennerby L, Meredith N. Implant stability measurements using resonance frequency analysis: biological and biomechanical aspects and clinical implications. *Periodontol.* 2000 2008; 47(1):51-66.

# 하악골 퇴축이 심한 환자에서 임플란트 식립 후 발생한 하악골골절의 치료: 증례보고

강동우<sup>1</sup>, 김영균<sup>1,2</sup>

분당서울대학교병원 치과 구강악안면외과<sup>1</sup>, 서울대학교 치의학대학원 치의학과 치학연구소<sup>2</sup>

## Treatment of mandibular fractures after implant surgery in patients with a severe atrophic mandibular recession: case report

Dong-Woo Kang<sup>1</sup>, Young-Kyun Kim<sup>1,2</sup>

<sup>1</sup>Department of Oral and Maxillofacial Surgery, Section of Dentistry, Seoul National University Bundang Hospital, Seongnam,

<sup>2</sup>Department of Dentistry & Dental Research Institute, School of Dentistry, Seoul National University, Seoul, Korea

Dental implant surgery may cause many complications. In particular, for patients who have a systemic disease or severe mandibular atrophy, we need to be more careful. We present a case with mandibular fracture and osteomyelitis which was occurred after implant placement in patient with severe mandibular atrophy. During 10 months, we performed three types of surgery under general anesthesia. 1. Osteomyelitis treatment and open reduction & internal fixation 2. Iliac bone graft reconstruction, 3. Vestibuloplasty with palatal mucosa graft. Although the mandibular posterior vestibular depth was deepened, the gain was still not enough. In order to prevent mandibular fracture, two short implant surgery and overdenture treatment are recommended. (JOURNAL OF DENTAL IMPLANT RESEARCH 2016;35(2):64-67)

**Key Words:** Atrophic mandible, Fracture, Iliac bone graft, Open reduction, Vestibuloplasty

### 서 론

구강 내 임플란트를 식립 시 수많은 합병증이 발생할 수 있는데, 그 중에 하나가 병적인 골절이다<sup>1)</sup>. 병적 골절이란 여러 질병으로 뼈가 약해져 있을 때, 정상적인 기능이나 수술 중에 발생하는 약한 하중이나 충격을 견디지 못하고 골절이 발생하는 것을 의미한다<sup>2)</sup>. 특히, 무치악 노년층 환자의 경우에는 하악골 퇴축이 심하게 진행되어, 하악골 골절이 일어나기 쉽기 때문에 더욱 주의해야 한다. 병적 골절은 일반적인 골절과 다르게, 원인이 되는 질병(골수염, 골괴사 등)의 치료와 더불어 골절의 치료도 함께 해야 하기 때문에 조금 더 복잡하고 치료도 어렵다. 보통 병적인 골절이 발생하면, 골의 회복 양상이 정상적이지 않아, 일반적인 골절 치료를 시행 할 경우 회복이 잘 되지 않을 수도 있다<sup>3)</sup>. 하악골 골절 및 병적인 골결손부가 존재하면 다양한 기능적, 심미적인 문제들을 야기할 수 있기 때문에, 다양한 방법으로 골결손부를 재건 및 골이식을 하여 기능 및 심미적인 회복

을 도모해야 한다<sup>4)</sup>. 많은 골이식 방법 중에 자가골 이식은 양호한 치유 양상을 보이고 항원-항체 반응이 없으며 이식골편 조골세포의 골 형성을 유도할 수 있는 골 이식재이다<sup>5)</sup>. 자가골 이식 중에 장골 이식(iliac bone graft)은 접근이 용이하고 골 채취량이 풍부하며, 합병증도 적어 광범위한 골절에 유용하게 이용될 수 있다. 하악골 골절 정복 및 재건술이 완료된 후 의치 장착 부위의 연조직을 변형시켜 의치의 유지력과 안정성을 부여하고, 의치가 탈락하지 않도록 저항력을 만들기 위해서 전정성형술(vestibuloplasty)이 필요하다.

저자 등은 심한 퇴축을 보이는 하악골에 무리하게 다수의 긴 임플란트를 식립함으로써 하악골 골절이 발생하였고 이차적으로 골수염 발생한 고령 환자에서 관혈적 정복 및 고정술과 골수염 처치, 자가골 이식을 이용한 하악골재건술 및 구강전정성형술을 시행하였던 증례를 문헌고찰과 함께 보고하고자 한다.

Received May 23, 2016, Revised June 20, 2016, Accepted June 25, 2016.

© This is an open access article distributed under the terms of the Creative Commons Attribution Non-Commercial License (<http://creativecommons.org/licenses/by-nc/4.0>) which permits unrestricted non-commercial use, distribution, and reproduction in any medium, provided the original work is properly cited.

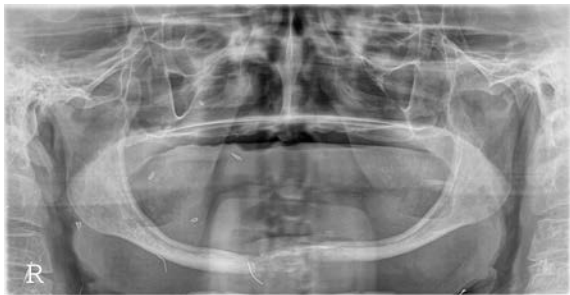교신저자: 김영균, 13620, 경기도 성남시 분당구 구미로 173번길 82, 분당서울대학교병원 치과 구강악안면외과

Correspondence to: Young-Kyun Kim, Department of Oral and Maxillofacial Surgery, Section of Dentistry, Seoul National University Bundang Hospital, 82 Gumi-ro 173beon-gil, Bundang-gu, Seongnam 13620, Korea. Tel: +82-31-787-7541, Fax: +82-31-787-4068, E-mail: kyk0505@snuh.org, kyk0505@daum.net

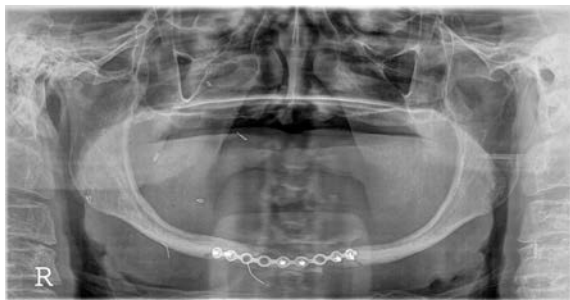## 증례보고

본원 내원 1달 전, 특별한 기저질환이 없는 67세 여자 환자가 개인 치과의원에서 하악에 4개의 임플란트 식립 후 하악골 골절이 발생하여, 임플란트는 제거된 상태로 2010.07.12에 본원에 의뢰되었다. 내원 당시 심한 하악골 퇴축(턱 높이 5~6 mm)의 상하악 무치악 상태였으며, 하악골정중부(symphysis) 부위 두군데의 골절 소견과 함께 CT상에서 다수 골편(multiple bone fragment)들이 관찰되었고, 치은 및 턱 피부 종창과 함께 골수염(osteomyelitis)의 증상이 동반되었다. 핵의학 검사에서 하악골 정중부의 uptake가 많이 증가된 소견을 보였다.(Fig. 1) 2010.07.14 전신마취 하에 #34~44 부위를 절개하여 피판을 거상하고 염증성 육아조직들을 제거하면서 2.0 mm 티타늄 금속판과 나사로 하악골 정복 및 고정(Open reduction and internal fixation)을 시행하였다.(Fig. 2) 술 후 하순의 감각이상 증상을 보였고, 창상 부위는 좋은 치유 상태를 보였다. 2010.10.20 전신마취 하에 이하부(submental) 절개 및 박리(layer dissection)를 시행하여 이전의 금속판과 나사를 제거하였고, 좌측 장골(ilic bone)에서 채취한 피질해면골블록을 #35~45 치조정 부위에 이식한 후 3개의 소형 금속판으로 고정하고 주변에 입자형해면골수골(PMCB)과 동종골(Surefuse)을 추가로 이식하였다.(Fig. 3) 수술 후 며칠간은 보행에 어려움을 겪었으나 점점 호전

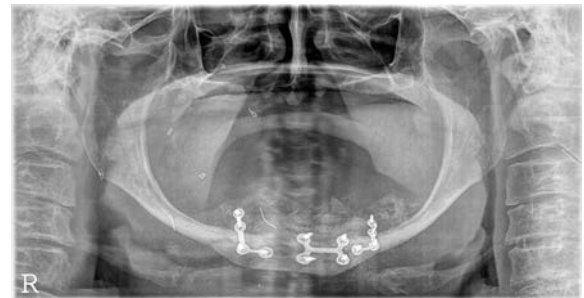되고 보조기 없이 보행 가능하고 수술 부위의 좋은 치유 상태를 확인하고 퇴원하였다. 2011.03.30 전신마취 하에 #36~46 부위로 치조정 절개를 시행하여 이전의 금속판과 나사들을 제거(Fig. 4)하고 순측에서 골막 상부로 부분층 피판을 거상한 후 구개측에서 채취한 치은조직을 적합시킨 후 봉합하였다. 상악 공여부 보호 및 출혈 방지 목적으로 Omnivac stent를 2개의 티타늄 나사로 고정하였고, 하악에도 구강전정 깊이와 구개치는 이식편을 유지시킬 목적으로 술전에 제작해 두었던 Omnivac stent를 장착한 후 circum-mandibular wire fixation을 시행하였다.(Fig. 5, 6) 수술 후 심근허혈과 심부전 등으로 인해 간헐적으로 가슴이 쓰리고 아픈 증상을 보였으나, nitroglycerin, Ramipril, diuretics, furix (furosemide), concor 등을 처방하여 호전된 후 퇴원하였다.(Fig. 7) 전정성형술 6주 후 하악 전치부에 약간의 전정 깊이는 형성되었으나 여전히 부족한 상태였다.(Fig. 8) 하악에 2개의 임플란트를 식립하고 피개의치(overdenture) 장착을 추천했으나, 임플란트 수술에 대한 공포감이 심하고 거주지가 먼 관계로 인해 환자 거주지 근처 병원으로 이송하고 치료를 종료하였다.



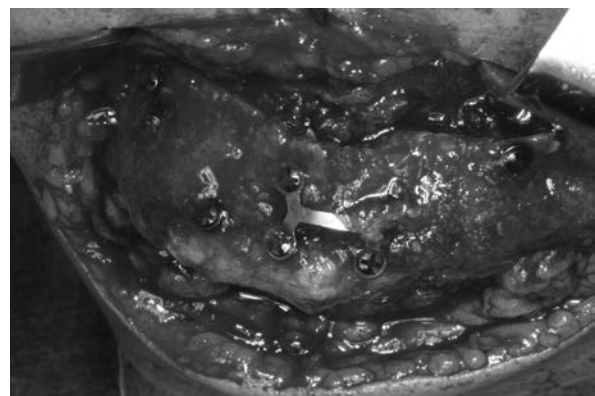**Fig. 1.** Preoperative panoramic radiograph of 67-year old female patient. Mandibular fracture and chronic osteomyelitis were developed after implant surgery in patient with a severe atrophy.



**Fig. 2.** Panoramic radiograph after osteomyelitis treatment and open reduction and internal fixation (2.0 mm titanium miniplate and screw were used).



**Fig. 3.** Panoramic radiograph after iliac bone graft surgery showing mandibular bone augmentation.



**Fig. 4.** Operative view 5 months after iliac bone graft. Titanium miniplate and screws were removed.

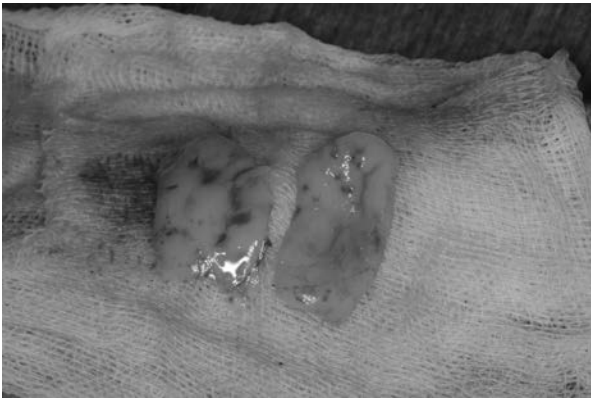


Fig. 5. Two palatal split-thickness mucosas were taken for vestibuloplasty.

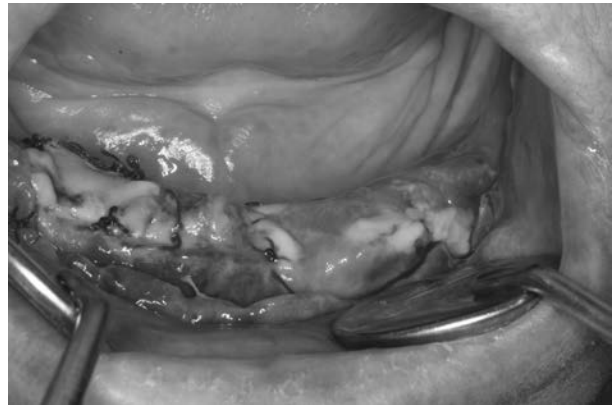


Fig. 7. Postoperative intraoral photograph 16 days after vestibuloplasty.

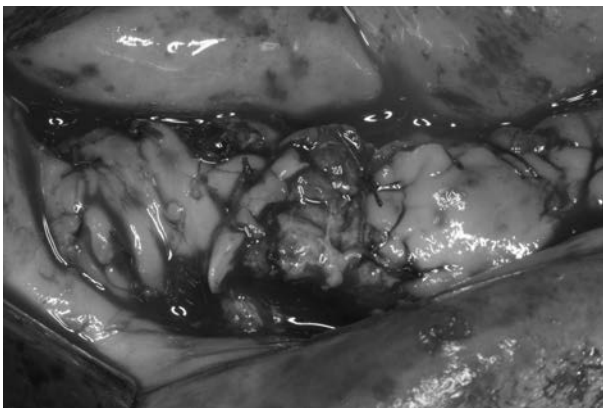


Fig. 6. Palatal mucosa was grafted on mandibular buccal side for increased vestibular depth.

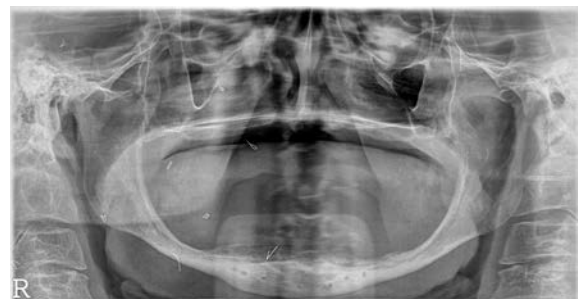

Fig. 8. Postoperative panoramic radiograph 6 weeks after vestibuloplasty.

## 고찰

퇴축이 심한 하악골에 길이가 길거나, 폭경이 넓은 임플란트를 무리하게 식립할 경우 골절이 유발 될 수 있는데, 골폭이 6 mm 이하이거나 높이가 7 mm 이하일 경우 골절 위험성이 더욱 증가한다<sup>6)</sup>. 또한 나이가 많은 환자들은 골 탄성(elasticity)이 감소하며 치조골이 퇴축되고 치유기간이 지연 될 수 있어 골절 발생률이 더 높다. 하악골의 퇴축이 심한 무치악 환자에게는 짧고 직경이 얇은 임플란트 2개를 조심스럽게 식립한 후 피개의치(overdenture)를 장착하는 치료법을 고려해보는 것이 좋다. 본 증례는 무리하게 4개의 임플란트를 하악골 하연까지 식립함으로써 골절이 발생하였고 이후 골편의 이동성이 지속되면서 골수염이 동반된 증례이다. 골수염으로 인한 염증성 육아조직과 부골을 제거 하고 전위된 골편을 적합시킨 후 소형 티타늄 금속판으로 고정했다. 그 후에 하악골의 심한 퇴축을 개선하기 위해 이차적으로 골이식술을 고려하였다. 장골은 골을 채취할 수 있는 양이 많으면서 심각한 합병증이 적고, 접근이 용이하기 때문에 널리 사용되는 공여부이다<sup>7)</sup>. 본 증례는 하악골 높이가

5~6 mm로 극심한 퇴축 소견을 보여 골이식량이 많이 필요하므로 장골을 선택했다. 그 후에 최종적으로 총의치나 피개의치(overdenture)가 적절한 유지력을 발휘하며 기능하기 위해서는 적절한 전정 깊이가 형성 되어야 한다. 본 증례에서는 구개측에서 구개점막을 채취하여 전정성형술을 시행하였고, 상악 공여부를 보호해주고 출혈을 방지하며 부종 및 혈종을 줄여주고 치유가 잘되도록 Omnivac stent를 2개의 티타늄 나사로 고정하였다. 하악에도 구강의 전정 깊이 및 구개치는 이식편이 잘 유지될 수 있도록 미리 제작된 Omnivac stent를 장착하고 환상고정(circum-mandibular wire fixation)을 시행하였다. 고령 환자들에서 임플란트 지지 피개의치(overdenture)는 총의치와 비교해서 유지력, 지지, 안정성, 저작력 등이 현저하게 향상된다. 하지만 표준 직경과 길이의 임플란트를 사용하면 골이식 등의 추가적인 술식이 필요한 경우가 많고, 환자 및 술자에게도 부담이 증가될 수 있다<sup>8)</sup>. Sendax는 mini implant를 이용하여 환자에게 부담이 덜 가고, 비침습적인 방법으로 수술하는 방법들을 오랜 기간 연구했다<sup>9)</sup>. 이 연구에서 작은 직경의 mini implant를 이용하여 골 증대술의 필요성을 줄이고 의치의 안정성을 향상시키며 무치악 상태, 단일치 혹은 다수치아들이 상실된 다양한 상황들에서도 유용하게 사용될 수 있다고 하였다. 이번 증례의 환자처럼 심한 악골 퇴축을 보이는 완전 무치악 환자들에서 다수의 긴 길이의



임플란트를 식립하는 것은 많은 문제점들을 유발할 수 있다. 임플란트 수술 중 발생한 하악골 골절로 인해 3번의 전신마취하에 다양한 재건수술을 하게 되었으며, 그에 따른 두려움이 폭증하여 환자는 임플란트 치료를 다시 진행하는 것을 거부하였다. 심한 골퇴축을 보이는 하악에서는 직경이 작고 길이가 짧은 임플란트를 최대한 안전하고 비침습적인 방법으로 식립하고 피개의치(overdenture)를 장착하여 저작기능을 회복하는 것이 좋을 것으로 사료된다.

## REFERENCES

1. Chrcanovic BR, Custódio AL. Mandibular fractures associated with endosteal implants. *Oral Maxillofac Surg* 2009;13: 231-8.
2. Fonseca RJ, Walker RV, Betts NJ, Barber HD, Powers MP, editors. *Oral and maxillofacial trauma*, I. Philadelphia:Saunders; 2005.
3. Coletti D, Ord RA. Treatment rationale for pathological fractures of the mandible: a series of 44 fractures. *Int J Oral Maxillofac Surg* 2008;37:215-22.
4. Ardary WC. Reconstruction of mandibular discontinuity defects using autogenous grafting and a mandibular reconstruction plate: A prospective evaluation of nine consecutive cases. *J Oral Maxillofac Surg* 1993;51:125-130.
5. Marx RE. Philosophy and particulars of autogenous bone grafting. *Oral Maxillofac Surg Clin North Am* 93;5:599-612.
6. Park SH, Wang HL. Implant reversible complications: classification and treatments. *Implant Dent* 2005;14:211-20.
7. Kalk WW, Raghoobar GM, Jansma J, Boering G. Morbidity from iliac crest bone harvesting. *J Oral Maxillofac Surg* 1996;54: 1424-1429.
8. Flanagan D. Implant-supported fixed prosthetic treatment using very small-diameter implants a case report. *Journal of Oral Implantology*. 2006;32:34-37.
9. Sendax VI. Mini implants as adjuncts for transitional prostheses. *Dental Implantol Update* 1996;7:12-15.

# 부분 무치악을 가진 하악 전돌증 환자에서의 virtual surgical simulation 및 customized surgical guide를 활용한 악교정 수술과 임플란트 식립: 증례보고

우인희<sup>1</sup>, 노재찬<sup>1</sup>, 김주원<sup>1</sup>, 김종철<sup>2</sup>, 양병은<sup>1</sup>

한림대학교 성심병원 구강악안면외과, 한림대학교 임상치의학대학원<sup>1</sup>, iDDA<sup>2</sup>

## Orthognathic surgery and implant placement using virtual surgical simulation and customized surgical guide in partially edentulous patient with mandibular prognathism: case reports

In-Hee Woo<sup>1</sup>, Jae-Chan Ro<sup>1</sup>, Ju-Won Kim<sup>1</sup>, Jong-Cheol Kim<sup>2</sup>, Byoung-Eun Yang<sup>1</sup>

<sup>1</sup>Division of Oral and Maxillofacial Surgery, Hallym University Sacred Heart Hosptial, Anyang, Graduate School of Clinical Dentistry, Hallym University, Chuncheon, <sup>2</sup>iDDA, Daegu, Korea

A 48-year-old man presented with partially edentulous and mandibular prognathism. This patient needed implant treatment and orthognathic surgery. We prepared orthognathic and implant surgery by computer-aided virtual surgical simulation and customized surgical guide. The design of surgical guides was based on three-dimensional surgical simulation, including bilateral sagittal splitting ramus osteotomy and implant surgery. Orthognathic surgery was done as planned by surgical guide. And implant surgery was also done by surgical guide. Post-operative prosthodontic treatment was performed for 7 months. Finally patient's esthetics and masticatory function were improved after surgery and treatment. Our surgical simulation and customized surgical guide provide a reliable method and does not require traditional surgery preparation. So we report this case with literature review. (JOURNAL OF DENTAL IMPLANT RESEARCH 2016;35(2):68-73)

**Key Words:** Implant, Orthognathic surgery, Computer-Aided Design, Prognathism

### 서 론

정상교합이란 중심교합에서 해부학적으로 정상적인 교합상태를 이루며, 치아 주위조직, 저작근, 악관절이 정상적으로 기능하는 경우를 의미한다. 이러한 정상교합의 범주에서 벗어난 부정교합 환자들 중에서도 골격성 부정교합을 지닌 사람은 적절한 치료가 동반되지 않는다면 치아 기형, 이갈이, 치아 총생, 개구장애, 저작 장애, 수면 무호흡, 소화장애와 같은 문제를 가질 수 있다<sup>1)</sup>.

특히나 골격성 악간 관계가 하악 전돌을 나타내는 경우는 선천적 요인 외에도 고령의 환자에서 교합고경의 소실로도 후천적으로도 발

생될 수 있다. 이러한 앵글씨 분류법 3급 골격성 부정교합을 나타내는 환자의 비율은 한국인에서 7.9~16.7%로 서양인보다 유의하게 많게 나타난다<sup>2,3)</sup>. 후천적으로 치아의 소실로 인해 3급 부정교합이 발생하게 된 경우에는 교합고경의 소실로 단두개형(Brachycephaly) 양상의 안모 형태를 띄게 되는데 이는 기존의 장두개형(Dolichocephaly) 환자에 비해 더 큰 교합력을 나타내게 되고<sup>4)</sup>, 이에 대한 적절한 치료 없이 보철치료를 진행한다면 불확실한 예후를 나타내게 될 수 있다.

적절한 악간관계 형성을 위한 악교정 수술과 보철치료를 동시에 진행한다면 환자의 불편감을 감소시키고, 시간을 단축할 수 있다는

Received June 2, 2016, Revised July 20, 2016, Accepted July 25, 2016.

©This is an open access article distributed under the terms of the Creative Commons Attribution Non-Commercial License (<http://creativecommons.org/licenses/by-nc/4.0>) which permits unrestricted non-commercial use, distribution, and reproduction in any medium, provided the original work is properly cited.

교신저자: 양병은, 14068, 경기도 안양시 동안구 관평로 170번길 22, 한림대학교 성심병원 치과 구강악안면외과

Correspondence to: Byoung-Eun Yang, Department of Oral and Maxillofacial Surgery, Section of Dentistry, Hallym Sacred Heart Hospital, 22 Gwanpyeong-ro 170beon-gil, Dongan-gu, Anyang 14068, Korea. Tel: +82-31-380-5925, Fax: +82-31-380-1726, E-mail: face@hallym.or.kr

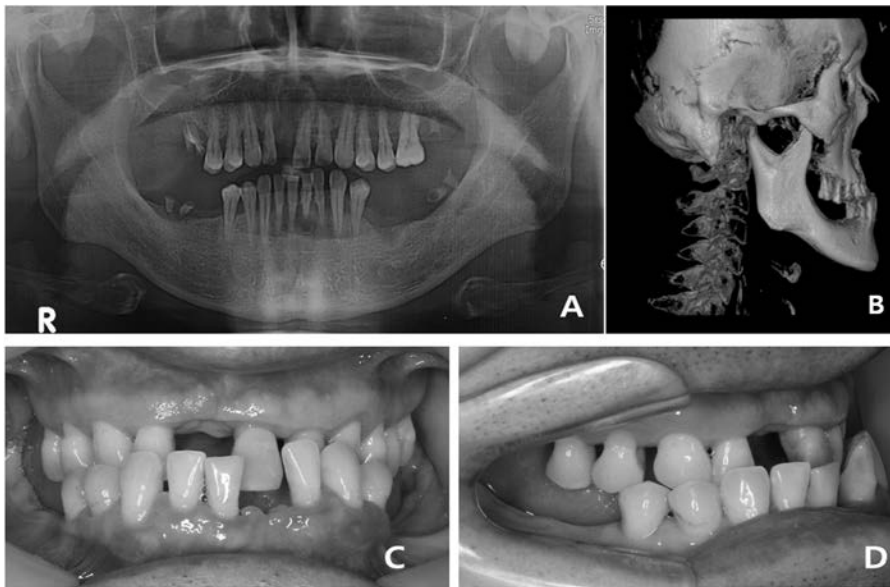
장점을 가질 것이다. Ohba 등<sup>5)</sup>은 시간 단축을 위하여 악교정 수술 전 임플란트 보철을 선행할 것을 주장하였고, Wellar 등<sup>6)</sup>도 악교정 수술과 동시에 ORPD (Overlay removable partial denture)를 통한 보철 치료를 진행하여 성공적인 결과를 보고하였으며, Joeng 등<sup>7)</sup>도 하악 전돌을 가진 부분 무치악 환자에서 악교정 수술과 임플란트 식립을 동시에 시행하여 성공적인 결과를 얻었음을 보고하였다.

다만 악교정 수술과 동시에 임플란트 식립을 하게 될 경우에 술 후 교합관계를 예측하여 알맞은 각도와 위치로의 임플란트 식립에 어려움을 겪을 수 있다. 따라서 본원에서는 악교정 수술과 임플란트 식립을 동시에 진행하기 위하여 수술 전 채득한 진단 자료를 이용하여 가상 모의 수술(Virtual Surgical Simulation)을 시행한 후 이

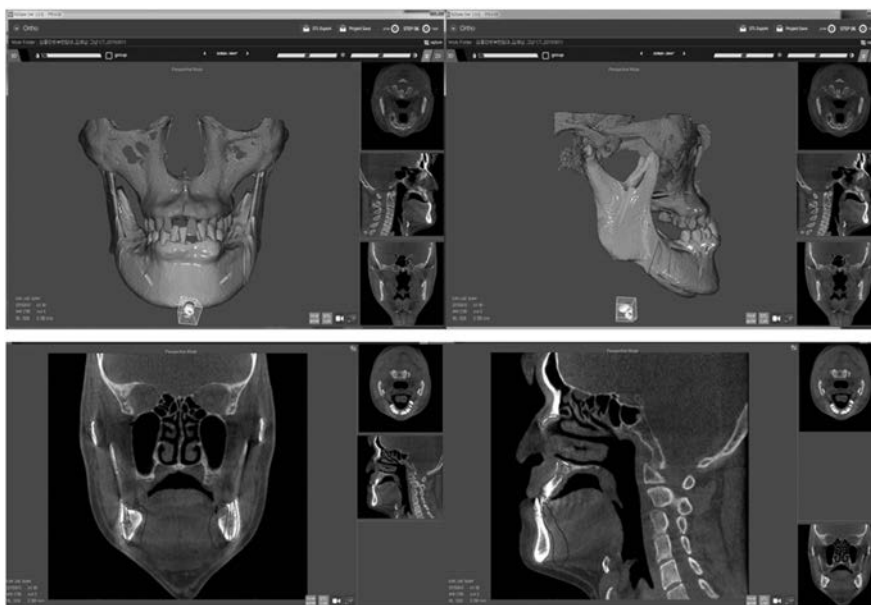
에 맞추어 가상 수술의 결과를 수술 시에 재현하기 위한 surgical guide를 설계하고, 이를 3D printer로 만들어 내어 실제 수술에서 활용하여 만족할 만한 결과를 얻었기에 본 증례를 보고하고자 한다.

### 증례보고

2015년 06월 23일 임플란트 수술을 받고 싶다는 주소로 48세의 남성 환자가 본원 구강악안면외과로 내원하였다. 내원 당시 심한 치아 우식증으로 인하여 다수 치아(#16, 27, 37, 47)의 잔존치근이 발견되었으며, 다수치아(#11, 17, 35, 36, 46)의 결손을 보이고 있었다. 또한 남아있는 치아의 치주상태 역시 불량하여 모든 하악 절치



**Fig. 1.** Panoramic view, Lateral skull view and intraoral view in patient at initial visit. Partially edentulous dentition with mandibular prognathism was seen on intraoral view (C, D).



**Fig. 2.** Virtual surgical simulation of BSSRO (Bilateral Sagittal Split Ramus Osteotomy).

와 상악 중절치 역시 불량한 치주상태로 인하여 발치가 필요한 상태였다. 악간 관계는 앵글씨 분류법 3급 골격성 부정교합을 보였다. (Fig. 1)

부정교합의 해소 없이 임플란트에 의한 결손치아 수복 시 부적절한 교합관계가 예상되었다. 하악 전돌증을 해소하여 적절한 교합을 형성하기 위한 악교정 수술과 동시에 잔존치근과 불량한 치주상태를 가진 다수의 치아를 발치하고, 적절한 위치로의 임플란트 식립을 위하여 전신마취 하 수술을 계획하였다.

수술 전 진단자료로 위한 두부의 방사선사진, CBCT (Cone Beam Computed Tomography) 촬영과 더불어 진단모형을 채득하였다. 채득한 CBCT file을 STL (Standard Tessellation Language) file로 변환시킨 후 이를 통해 악골 부분의 영상을 만들고, 진단모형을 Scan하여 만든 영상을 통해 치아부분으로 중첩시켜 치아와, 악골을 영상으로 구현하였다. 구현된 영상정보는 FaceGide

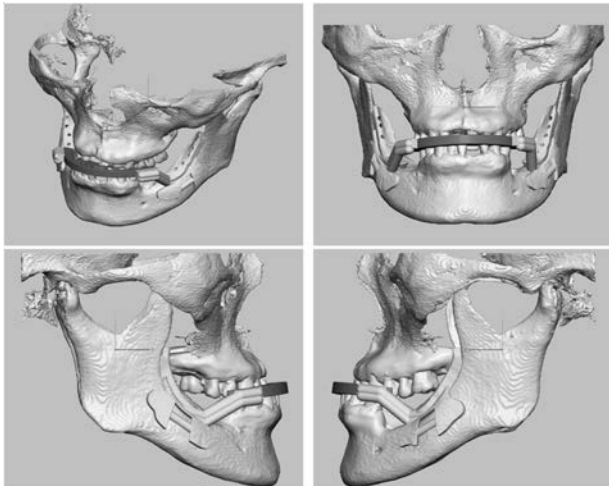


Fig. 3. Design of BSSRO surgical guide. Surgical guide contain information of sawing line and position of inferior alveolar nerve.

(iDDA, Korea) 프로그램을 이용하여 사전에 악교정 수술을 가상 수술로 계획하였다. 치열을 포함한 골면이 상악과 균형된 교합을 이룰 수 있는 위치로의 수술을 위하여는 양측으로 하악지 시상분할 골절단술을 필요하였고, 이에 맞게 FaceGide 프로그램에서 골절단선을 설계하였다.(Fig. 2) 이를 수술 시 구현하기 위하여 계획된 위치에 골 절단을 시행할 수 있게 하는 guide를 설계하여 3D printing을 통하여 제작하였다.(Fig. 3, 4)

악교정 수술을 계획한 방식과 동일하게 R2Gate (iDDA, Korea) 프로그램을 이용하여 임플란트 수술 역시 계획하였다.(Fig. 5) 우선 모든 잔존치근, 상악 좌측 중절치 및 하악의 모든 절치를 발치한 후 상악 좌우 중절치, 상악 우측 제1대구치, 하악 좌측 제2소구치와 제1대구치, 하악 좌우측 측절치 및 하악 우측 제1대구치(#11, 16, 21, 32, 35, 36, 42, 46) 부위의 임플란트식립을 계획하였다. 환자의 경제적인 사정으로 임플란트는 2회에 나누어 식립하기로 계획하였고, 수술과 동시에는 구치부(#16, 35, 36, 46) 부위를 식립하고, 이후 외래에서 전치부(#11, 21, 32, 42)의 발치와 함께 식립을 계획하였

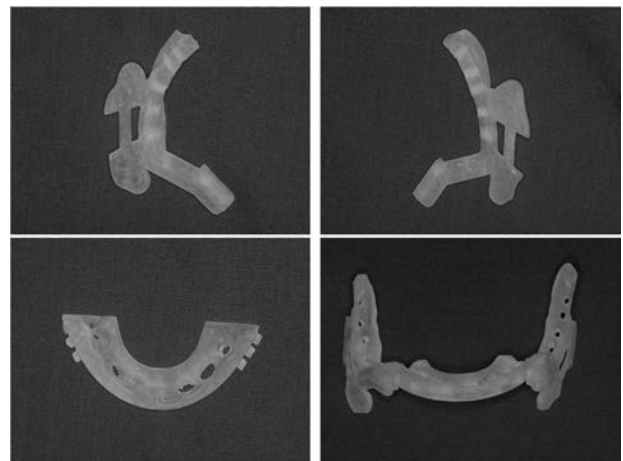


Fig. 4. Fabrication of surgical guide by 3D printer.

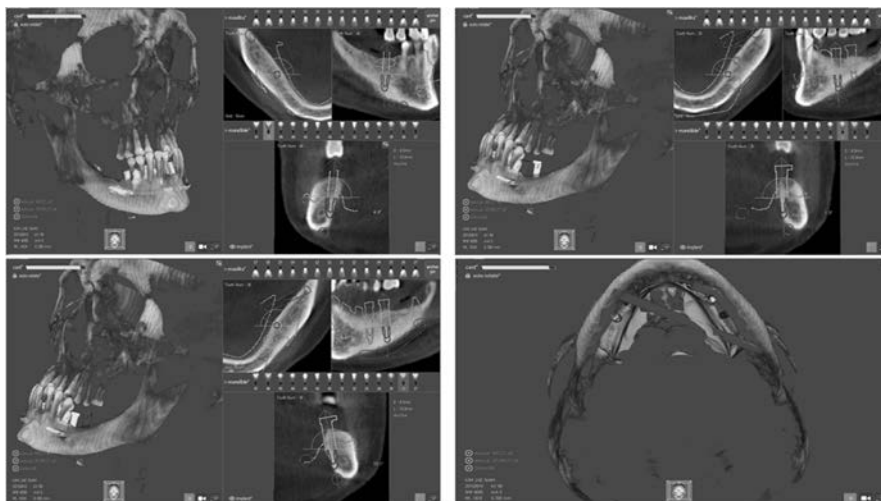


Fig. 5. Virtual surgical simulation of implant surgery (#35, 36, 46).

다. 계획에 맞추어 마찬가지로 3D printing을 통하여 guide를 제작하였다.

2015년 07월 07일 미리 모든 잔존치근(#16, 27, 37, 47)을 발치하고, 2015년 08월 25일 전신마취 하에 수술을 진행하였으며, 악교정 수술은 계획한 대로 완료하였다. 임플란트(AnyOne, MegaGen implant system)는 #16 (5.0×7 mm), 35, 36 (4.0×10 mm), 46 (4.5×10 mm) 부위에 총 4개의 식립을 시행하였다. 수술 후 악간 고정은 SAS (Skeletal Anchorage System) screw를 식립하고, rubber로 시행하였다.

환자는 술 후 일주일 간격으로 내원하였으며, 2015년 09월 09일 봉합사의 발사를 시행하고, 같은 날 잔존 소구치 부위의 교합조정 및 하악 좌측 제1, 2소구치의 보철물 제작을 위하여 치아삭제 후 임시치아를 부착하였다. 2015년 09월 21일 구강 내 SAS를 제거하였으며, 2015년 10월 19일 내원하여 R2GATE 프로그램을 이용하여 제작한 guide에 맞추어 국소 마취 하에 #11, 21 (3.5×11.5 mm), 32, 42 (3.0×11.5) 부위에 총 4개의 임플란트 식립을 진행하였다.(Fig. 6) 이후 구치부 임플란트는 2015년 11월 11일 인상을 채득하여 상부구조 보철을 시행하였고, 전치부 임플란트는 2016년 03월

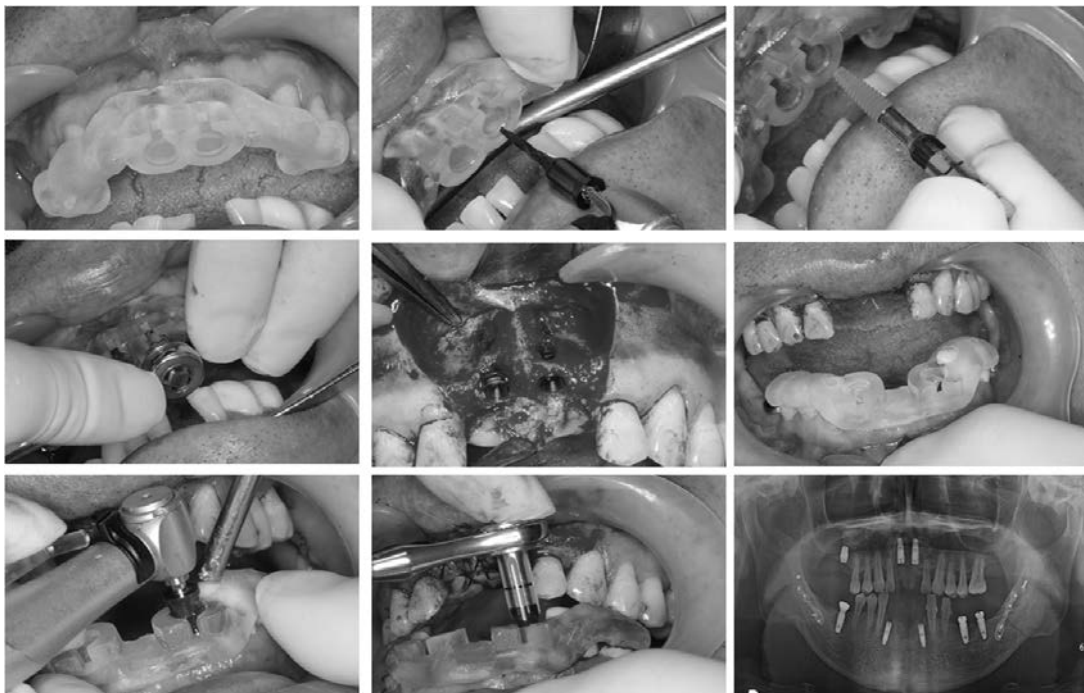


Fig. 6. Implant surgery using surgical guide (#11, 21, 32, 42).

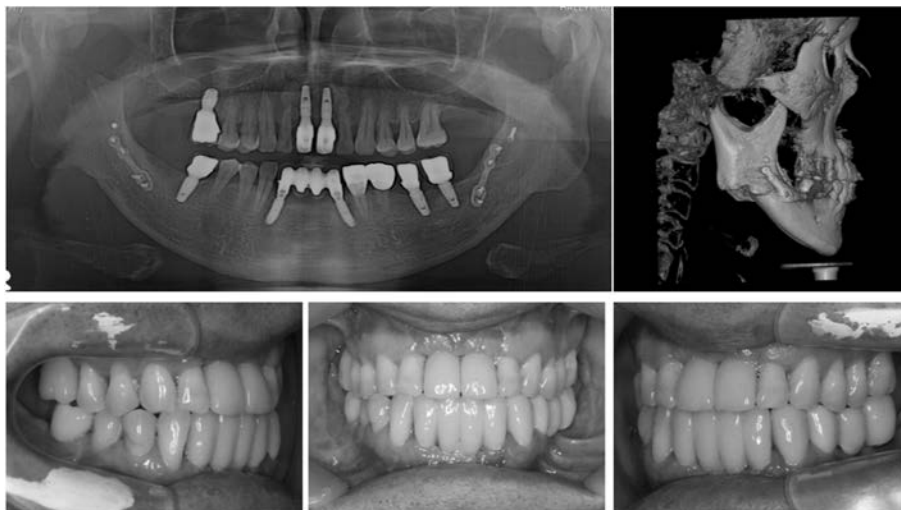


Fig. 7. Panoramic view, Lateral skull view and intraoral view in patient at final prosthesis state.

12일 인상을 채득하여 상부구조 보철을 완료하였고, 동시에 긴밀한 교합 형성을 위하여 시행하였던 하악 좌측 제1,2대구치의 보철치료 역시 완료하였다.(Fig. 7)

## 고 찰

과거에는 대부분의 악교정 수술 및 임플란트에 있어 단순히 방사선 사진 혹은 진단 모형을 채득하여 이를 활용한 수술 계획을 세우고 시행하였다. 이러한 방식은 수술 시 인접한 중요 해부학적 구조물에 대한 평가가 어렵고, 수술 시 하지조 신경의 손상 가능성이 있으며, 수술 전 계획이 실제 수술에서 동일하게 옮겨지기 어렵다는 단점이 있다. 이후 CT가 보급되어 좀 더 정확한 평가 및 수술 전 계획이 가능하게 되었으나, 악교정 수술의 경우 수술을 미리 Virtual simulation 할 수 있는 프로그램이 흔하지 않을 뿐만 아니라, 이를 실제 수술에서 재현하기 위한 guide를 설계하고 제작하는 방식이 흔하지 않았다.

근래에 세계적으로 이와 관련된 다수의 연구가 진행되어 오고 있다. Centenero 등<sup>8)</sup>에 의하면 Simplant OMS 10.1 (Materialise, Leuven, Belgium)라는 프로그램을 이용하여 악교정 수술을 계획하고 CAD/CAM으로 surgical splints를 제작하여 16명을 대상으로 수술을 시행한 후 수술 전 예견한 경조직, 연조직 예상치와 수술 후에 측정값에서 15명에서 높은 정도로 일치하는 결과를 획득하였고, Zinser 등<sup>9)</sup>에 의하면 동일한 프로그램을 이용하여 마찬가지로의 방식으로 8명을 대상으로 수술을 시행한 후 좋은 결과를 얻었음을 발표하였다. Metzger 등<sup>10)</sup>은 Voxim (IVS-Solutions, Chemnitz, Germany)라는 프로그램을 이용하여 수술을 계획하고, 그에 맞추어 3D printer를 이용하여 제작한 splints가 효용가치가 높음을 주장하였다. 이와 유사한 방식의 컴퓨터를 활용한 수술 전 계획 및 이에 맞추어 제작한 guide의 제작 및 활용에 대한 연구는 John<sup>11)</sup>, James<sup>12)</sup>, Hsu<sup>13)</sup>, Gateno<sup>14)</sup>, Biao<sup>15)</sup>, Alfaro<sup>16)</sup> 등에 의하여 보고 되어 왔다.

다만 기존의 방식들은 수술 시 surgical guide 내에 피해야 할 해부학적 구조물의 정보 및 골 절단선의 위치와 각도에 대한 정보를 담지 못하고 있으며 절단된 골편이 최종적으로 위치해야 할 지점에 대한 정보만을 담고 있었다. 본 증례에서는 Surgical guide에 절단되어야 할 골편의 양, 골 절단선의 위치 및 각도에 대한 정보를 반영하여 이에 맞추어 reciprocating saw로 골 절단이 가능하도록 하였으며, 이를 통해 하지조 신경 손상을 예방하고 정확한 골 절단이 가능하도록 하였다.

악교정 수술에 비하여 임플란트의 경우 CT를 촬영한 후 이를 통하여 수술을 계획하고, 계획에 맞춘 drilling guide를 제작하여 수술에 활용하는 것이 좀 더 보편화 되어있고, 많은 연구가 진행되어 왔다. Nikzad 등<sup>17)</sup>은 Stereolithographic surgical guide template를 이용하여 사전에 계획한 대로 임플란트를 식립하는 방법에

대하여 발표하였고, Nickenig 등<sup>18)</sup>도 CT data를 이용하여 virtual planning을 시행한 후 surgical guide template를 이용하여 식립한 250개의 임플란트에서 좋은 결과를 보였음에 대하여 발표하였다. 이 외에도 컴퓨터 상에서 시행한 surgical simulation을 실제 수술 시 구현하기 위한 방법에 대한 연구들이 있었다<sup>19-25)</sup>. 이러한 방법들은 임상적으로도 많이 활용되고 있으며, 대부분의 경우 현재 좋은 결과를 보여주고 있다. 다만 본 증례에서는 악교정 수술 후 교합을 사전에 simulation을 통해 예측 함으로써 임플란트의 surgical simulation이 술 후 교합 상태에 맞도록 할 수 있었다는데 의의가 있었다.

본 증례에서처럼 악교정 수술과 임플란트의 식립이 동시에 이루어 지게 되는 경우 정확한 수술을 위하여서는 컴퓨터를 이용한 수술의 simulation이 도움이 될 뿐만 아니라 이미 시행한 simulation을 수술 시 정확히 재현하기 위한 surgical guide의 제작을 통하여 이를 실제로 옮길 수 있었다. 또한 악교정 수술을 통하여 기능적인 교합이 가능하게 하였을 뿐만 아니라 심미적인 이점 역시 얻을 수 있었다. 수술 전 검사와 이를 정확히 분석한 치료 계획의 수립, 수립한 계획과 일치하는 수술을 시행한다면 장기적인 예후가 보장되는 보철물을 제작할 수 있을 것이다.

## REFERENCES

- Joshi N, Hamdan AM, Fakhouri WD. Skeletal Malocclusion: A Developmental Disorder With a Life-Long Morbidity. *J Clin Med Res* 2014;6(6):399-408.
- Kang HK, Ryu YK. A study on the prevalence of malocclusion of Yonsei university students in 1991. *Korean J Orthod* 1992;22(3):691-701.
- Suhr CH, Nahm DS, Chang YI. Epidemiologic study of the prevalence of malocclusion in Korean. *Korean J Orthod* 1984; 14(1):33-7.
- Furtado GC, Furtado A, El Haje OA, Butignon LE, Pesqueira AA, Paranhos LR. Relationship between the morphology of the maxillary central incisor and horizontal and vertical measurements of the face. *Indian J Dent Res* 2014;25:178-83.
- Ohba S, Nakatani Y, Kawasaki T, Tajima N, Tobita T, Yoshida N et al. Oral Rehabilitation With Orthognathic Surgery After Dental Implant Placement for class 3 Malocclusion With Skeletal Asymmetry and Posterior Bite Collapse. *Implant Dent* 2015;25:487-90.
- Wellar LD, Reinhardt L, Torriani MA, Pereira-Cenci T, Boscato N. Combined orthognathic surgery and prosthetic treatment for class III skeletal malocclusion. *Stomatos* 2013;19(37): 10-9.
- Joeng HR, Byun BR, Ko SM, Song SI. Rehabilitation of Occlusion Using Orthognathic Surgery and Implant Placement in Partially Edentulous Patient with Mandibular Prognathism; Case Report. *Implantology* 2008;12(4):48-56.
- Centenero SA-H, Hernandez-Alfaro F. 3D planning in orthog-

- nathic surgery: CAD/CAM surgical splints and prediction of the soft and hard tissues results - Our experience in 16 cases. *J Craniomaxillofac Surg* 2012;40(2):162-8.
9. Zinser MJ, Mischkowski RA, Sailer HF, Zoller JE. Computer-assisted orthognathic surgery: feasibility study using multiple CAD/CAM surgical splints. *Oral Surg Oral Med Oral Pathol Oral Radiol* 2012;113(5):673-87.
  10. Metzger MC, Hohlweg-Majert B, Schwarz U, Teschner M, Hammer B, Schmelzeisen R. Manufacturing splints for orthognathic surgery using a three-dimensional printer. *Oral Surg Oral Med Oral Pathol Oral Radiol* 2008;105(2):1-7.
  11. Polley JW, Figueroa AA. Orthognathic Positioning System: Intraoperative System to Transfer Virtual Surgical Plan to Operating Field During Orthognathic Surgery. *J Oral Maxillofac Surg* 2013;71(5):911-20.
  12. Xia JJ, Shevchenko L, Gateno J, Teichgraeber JF, Talor TD, Lasky RE. Outcome study of computer-aided surgical simulation in the treatment of patients with craniomaxillofacial deformities. *J Oral Maxillofac Surg* 2011;69(7):2014-24.
  13. Hsu SS-P, Gateno J, Bell RB, Hirsch DL, Markiewicz MR, Teichgraeber JF et al. Accuracy of a Computer-Aided Surgical Simulation Protocol for Orthognathic Surgery: A Prospective Multicenter Study. *J Oral Maxillofac Surg* 2013;71(1):128-42.
  14. Gateno J, Xia JJ, Teichgraeber JF, Christensen AM, Lemoine JJ, Liebschner MAK et al. Clinical Feasibility of Computer-Aided Surgical Simulation (CASS) in the Treatment of Complex Cranio-Maxillofacial Deformities. *J Oral Maxillofac Surg* 2007;65(4):728-34.
  15. Li B, Zhang L, Sun H, Yuan J, Shen SGF, Wang X. A novel method of computer aided orthognathic surgery using individual CAD/CAM templates: a combination of osteotomy and repositioning guides. *Br J Oral Maxillofac Surg* 2013;51(8):239-44.
  16. Hernandez-Alfaro F, Guijarro-Martinez R. New protocol for three-dimensional surgical planning and CAD/CAM splint generation in orthognathic surgery: an in vitro and in vivo study. *Int J Oral Maxillofac Surg* 2013;42(12):1547-56.
  17. Nikzad S, Azari A.A Novel Stereolithographic Surgical Guide Template for Planning Treatment Involving a Mandibular Dental Implant. *J Oral Maxillofac Surg* 2008;66(7):1446-54.
  18. Nickenig H-J, Eitner S. Reliability of implant placement after virtual planning of implant positions using cone beam CT data and surgical (guide) templates. *J Craniomaxillofac Surg* 2007;35(4-5):207-11.
  19. Ewers R, Schicho K, Truppe M, Seemann R, Reichwein A, Figl M et al. Computer-aided navigation in dental implantology: 7 years of clinical experience. *J Oral Maxillofac Surg* 2004;62(3):329-34.
  20. Almog DM, LaMar J, LaMar FR, LaMar F. Cone beam computerized tomography-based dental imaging for implant planning and surgical guidance, Part 1: single implant in the mandibular molar region. *J Oral Implantol* 2006;32(2):77-81.
  21. Jacobs R, Adriansens A, Verstrecken K, Suetens P, van Steenberghe D. Predictability of a three-dimensional planning system for oral implant surgery. *Dentomaxillofac Radiol* 1999;28:105-11.
  22. Weinberg LA, Kruger B. Three-dimensional guidance system for implant insertion: part I. *Implant Dentistry* 1998;7(2):81-91.
  23. Weinberg LA, Kruger B. Three-Dimensional Guidance System for Implant Insertion: Part II. Dual Axes Table-Problem Solving. *Implant Dentistry* 1999;8(3):255-64.
  24. Watzinger F, Birkfellner W, Wanschitz F, Millesi W, Schopper C, Sinko K et al. Positioning of dental implants using computer-aided navigation and an optical tracking system: case report and presentation of a new method. *J Craniomaxillofac Surg* 1999;27(2):77-81.
  25. Ganz SD. Presurgical planning with CT-derived fabrication of surgical guides. *J Oral Maxillofac Surg* 2005;63(9):59-71.

# 심하게 흡수된 하악골구치부에 하치조신경전위술을 이용한 임플란트 식립

변성훈, 전도현, 하진희, 이지현, 조영철

울산대학교 의과대학 울산대학교병원 치과학교실

## Inferior alveolar nerve repositioning with simultaneous implant placement on severely atrophic mandibles

Sung-Hoon Byun, Do-Hyun Jeon, Jin-hee Ha, Ji-Hyun Lee, Yeong-Cheol Cho

Department of Dentistry, Ulsan University Hospital, University of Ulsan, College of Medicine, Ulsan, Korea

The implant placement of the edentulous mandible requires a sufficient height of bone above the inferior alveolar nerve (IAN). In the atrophic mandible with the lack of bone height, we need additional procedures for implant rehabilitation. Inferior alveolar nerve repositioning (IANR) with implant placement can offer alternative method in treating atrophic edentulous patients. The main disadvantage of IANR is the risk of post-operative neurosensory disturbance due to stretching of the IAN. So it is important for the surgeon to manipulate the IAN with as little trauma as possible. This report of three cases presents the successful implant placement with IANR. In this cases, there were no permanent nerve damage and all patients were satisfied with the result. (**JOURNAL OF DENTAL IMPLANT RESEARCH 2016;35(2):74-77**)

**Key Words:** Alveolar bone atrophy, Dental implants, Inferior alveolar nerve repositioning, Neurosensory disturbance

### 서 론

심하게 위축된 하악 무치악 환자의 경우 잔존 치조골의 부족으로 인해 임플란트 식립이 어려운 경우가 많다. 이를 극복하기 위해 짧은 임플란트(Short implant)의 식립, 골이식(Bone graft)을 이용한 수직골증강술(Vertical bone augmentation), 치조골 골신장술(Alveolar distraction osteogenesis), 그리고 하치조 신경 전위술(Inferior alveolar nerve repositioning, IANR) 등의 술식이 선택사항으로 고려될 수 있다<sup>1)</sup>.

이러한 술식들을 선택할 때에는 대합치의 상태, 대합치의 수직고경, 가용 치조골의 높이 등을 고려해야 한다. 만약 짧은 임플란트의 식립과 치조골 골신장술을 선택할 경우에는 각각 임플란트의 식립과 금속판의 고정을 위해 하치조 신경 상방으로 어느 정도의 잔존 치조골이 존재해야 한다. 특히 치조골 골신장술은 환자의 협조도가 필수적으로 필요하며 이러한 것들이 술식의 선택에 있어 제한사항으로 작용할 수 있다. 수직골증강술은 임플란트 식립을 위한 대기 기간

(waiting period)이 존재하는 단점이 있다. 이런 이유들로 인해 고려할 수 있는 술식이 하치조 신경 전위술을 이용한 임플란트의 식립이다. 이 술식은 앞에서 기술한 술식들보다 하치조 신경손상의 가능성이 높지만 숙련된 술자에 의해 시술 시 신경손상의 위험성을 크게 줄일 수 있다. 또한 임플란트 성공률이 높고 치료기간도 줄일 수 있는 좋은 장점을 가진다<sup>1,2)</sup>.

이에 저자들은 위축된 하악 구치부 무치악 환자에서 하치조 신경 전위술과 동시에 임플란트를 식립 후 협측골을 재위치시키는 방법을 이용하여 좋은 결과를 얻었기에 문헌고찰과 함께 보고하는 바이다.

### 증례보고

#### 1. 증례 1

57세 여자 환자로 불편감이 큰 의치를 임플란트로 바꾸고 싶다는 주소로 내원하였다. 하악 구치부는 5년 여간의 의치 사용으로 인해 위축된 상태로 파노라마 방사선 사진 상 잔존 치조제에서 하치조 신경

Received June 13, 2016, Revised July 11, 2016, Accepted July 20, 2016.

© This is an open access article distributed under the terms of the Creative Commons Attribution Non-Commercial License (<http://creativecommons.org/licenses/by-nc/4.0>) which permits unrestricted non-commercial use, distribution, and reproduction in any medium, provided the original work is properly cited.

교신저자: 조영철, 44033, 울산시 동구 방어진순환도로 877, 울산대학교병원 치과

Correspondence to: Yeong-Cheol Cho, Department of Dentistry, Ulsan University Hospital, 877 Bangeojiinsunhwando-ro, Dong-gu, Ulsan 44033, Korea. Tel: +82-52-250-7230, Fax: +82-52-250-7236, E-mail: cyc73200@naver.com



까지 가용골은 4.0 mm 정도로 측정되었다.(Fig. 1) 환자는 전신 병력 상 조절되지 않는 당뇨(술 전 검사 시 HbA1C 9.1)를 가지고 있었다.

환자에게 가용골이 부족하여 임플란트 매식을 위한 골이식술이나 골신장술 또는 하치조 신경 전위술 등의 부가적인 술식이 필요함을 설명하였다. 환자는 적은 횃수의 수술과 빠른 기능 회복을 이유로 하치조 신경 전위술을 동반한 임플란트 매식술을 선택하였다.

술식은 전신마취 하에서 진행하였다. 치조정 절개와 부가적인 수직 이완 절개를 통해 임플란트를 식립할 부위와 이신경(Mental nerve) 그리고 하악골 하연이 노출되도록 충분히 피판(Flap)을 거상하였다. 술 전에 미리 만들어 놓은 외과용 스텐트를 위치시킨 후 매식할 임플란트 직경까지 final drilling을 시행했다. Final drilling을 하치조 신경 상방에 미리 해두면 협측 골창을 형성할 범위를 결정할 때, 도움이 된다.(Fig. 2) 그렇게 형성한 drilling site 하방으로는 bur나 saw를 이용하여 수평 골절단을, 그리고 임플란트 식립 부위의 전방과 후방엔 간격을 두어 수직 골절단을 시행해 골창을 형성하였다.(Fig. 3) 이 때 골절단은 피질골 부위까지만 시행하여 하치조 신경에는 손상을 주지 않아야 한다. 이후 골절단선을 하악골 하연까지 연장하여 조심스럽게 피질골을 거상하였다. 이렇게 수직 골절단을 하악골 하연까지 연장하게 되면 골창 형성이 훨씬 수월해

져 하치조 신경의 손상을 줄일 수 있다. 피질골은 chisel이나 periosteal elevator를 이용하여 하악골 하연에서 greenstick fracture시키거나 완전히 떼어낸다. 하치조 신경을 확인한 후 끝이 뭉툭한 기구를 이용해 신경을 협측으로 가능한 최소로 전위시켰다. 이후 술 전에 미리 계획한 곳에 임플란트를 식립한다.(Fig. 4) 하치조 신경의 압박을 피하기 위해 분리된 피질골의 내면을 성형하여 폭경을 감소시킨 후 재위치 시켰고, plate와 screw를 이용하여 고정하였다.(Fig. 5) 이후 연조직을 긴장없이 봉합하여 술식을 마무리하였다.

1주일 후 봉합사를 제거하였고, 이 때 two point discrimination 방법으로 신경 손상을 검사하였으나 환자가 느끼는 감각저하는 없었다. 수술 4개월 후 이차수술 시 치유지대주(Healing abutment) 연결과 동시에 피질골을 고정했던 plate와 screw를 제거하였으며 통법에 의한 최종 보철물을 마무리 하였다.(Fig. 6)

## 2. 증례 2

53세 남자 환자로 개인치과에서 가용골 부족으로 임플란트 매식

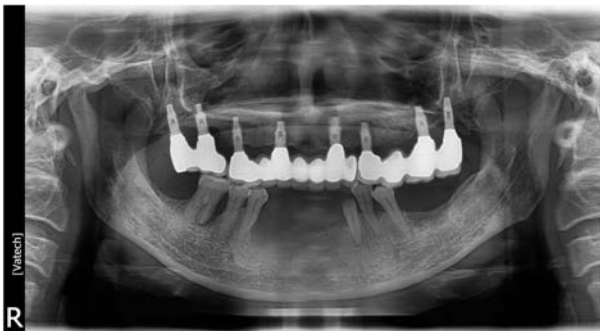

Fig. 1. Preoperative panoramic radiograph.

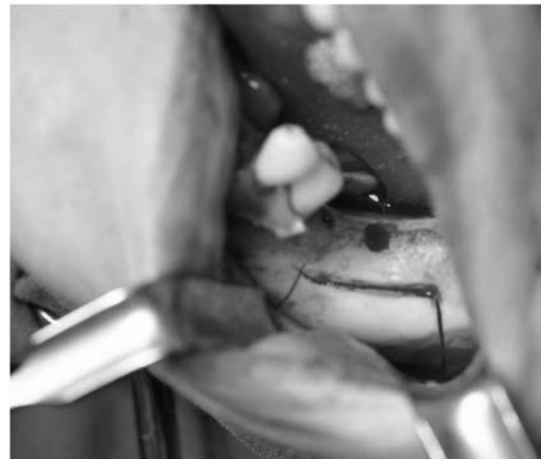

Fig. 3. Horizontal and vertical osteotomy.

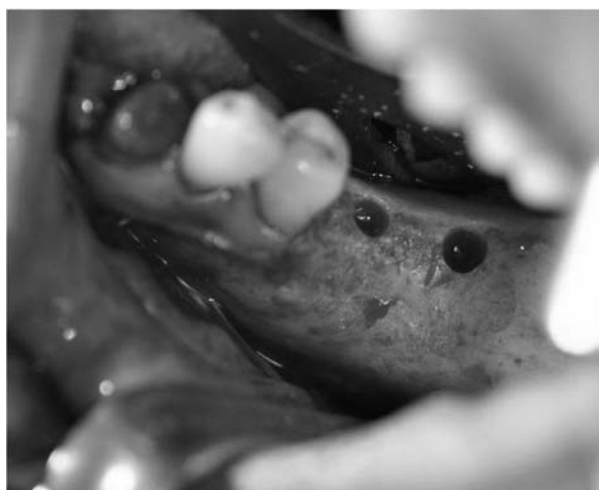


Fig. 2. Preparing the implant placement site.

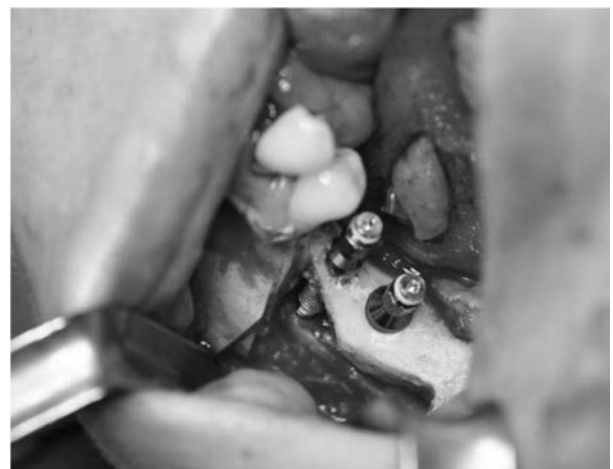

Fig. 4. Implant positioning and repositioning the inferior alveolar nerve.

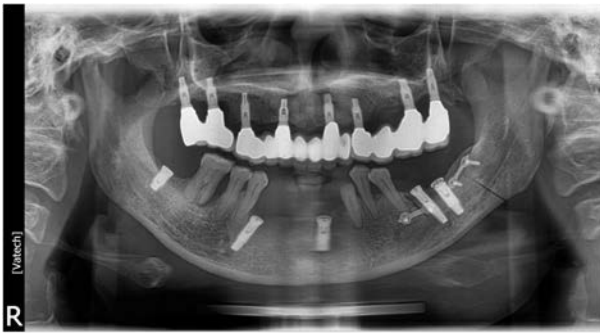

Fig. 5. Immediate postoperative panoramic radiograph.

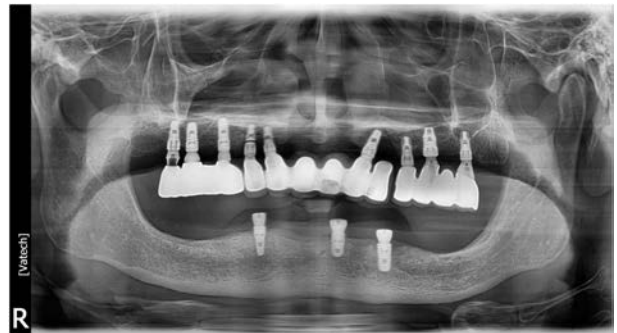

Fig. 7. Preoperative panoramic radiograph.

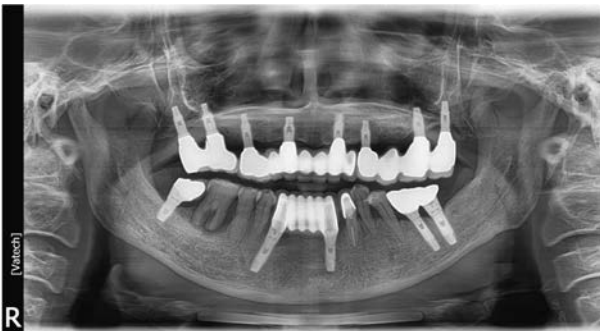

Fig. 6. Panoramic radiograph after 3 years from the operation.

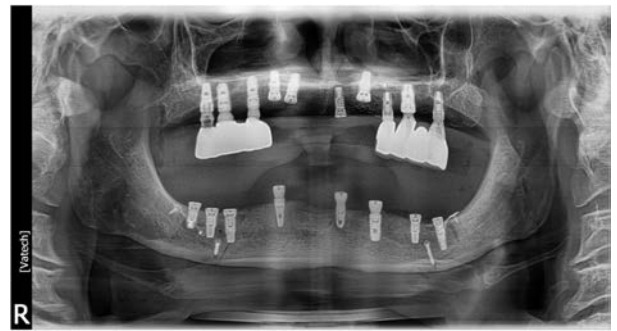

Fig. 8. Immediate postoperative panoramic radiograph.

을 위해 본원에 의뢰하였다. 파노라마 방사선 사진 상 우측 하악 구치부는 3.3 mm, 좌측 하악 구치부는 4.0 mm의 하치조 신경 상방 가용골 확인되었다.(Fig. 7) 환자는 2001년 뇌경색 발생하여 수술받은 이력 있으며 고혈압은 아스피린으로 조절 중이었다. 환자와 상담 후 하치조 신경 전위술을 결정하였고 증례 1과 같은 방법으로 하악 양쪽 구치부에 대한 시술을 진행하되 임플란트와 하치조 신경 사이 collagen membrane을 삽입 후 분리된 피질골 고정을 시행하였다.(Fig. 8)

1주일 후 봉합사를 제거하였고 이 때 우측 하순의 감각저하 발생하여 주기적으로 경과 관찰하기로 하였다. 술 후 3개월 째 환자가 느끼는 감각저하가 사라졌고 수술 6개월 후 이차수술 시 피질골을 고정했던 plate와 screw를 제거하였다.

### 3. 증례 3

66세 여자 환자로 하악 좌측 무치악부에 대한 임플란트 식립을 주소로 내원하였다. 파노라마 방사선 사진 상 하치조 신경 상방 3.5 mm 가용골 측정되었다. 위의 증례와 같은 방법으로 시술 진행하였고, 하치조 신경 주변과 분리된 피질골 내면에서 자가골을 채취하여 탈회골기질인 orthoblast® (Isotis Orthobiologics, USA)를 섞어 임플란트와 하치조 신경 사이 그리고 식립된 임플란트 상부에 골이식 후 임플란트 상부엔 mesh로 고정하였다.

1주일 후 봉합사 제거 시 왼쪽 아래 턱으로 감각저하 호소하여

주기적인 평가 시행하였으며 신경 손상 관련 증상은 술 후 1개월에 모두 회복되어 술 후 8개월 째 최종 보철 마무리하였다.

## 고 찰

인간의 기대수명이 늘어남에 따라 무치악의 노년층 환자가 임플란트 시술을 요구하는 경우가 점차 많아지고 있다. 그러나 노년층 환자의 무치악은 심하게 위축되어 있는 경우가 많으며 그에 따라 임플란트를 식립할 충분한 치조골이 확보되지 않은 경우가 흔하다.

위축된 무치악의 치조골을 회복하는 외과적 술식은 다양하게 존재한다. 그 중 하치조 신경 전위술을 동반한 임플란트 동시 식립은 골이식을 이용한 수직골증강술, 치조골 골신장술 등의 다른 외과적 시술에서 필요한 임플란트 식립 전 대기기간이 없다. 따라서 환자의 전체적인 내원 횟수가 줄어들고 보다 빨리 무치악 부위의 저작 기능 회복이 가능하다는 장점을 가진다<sup>3)</sup>. 또한 통상적으로 시행하는 임플란트와 비교하여 임플란트의 성공률과 생존율에도 큰 차이를 보이지 않는 안정한 시술이다. Abayev 등에 따르면, 그가 review한 16개의 논문 중 10개에서 임플란트의 성공률은 100%였다<sup>1)</sup>.

Kim에 따르면, 치조정과 하악관 사이에 충분하지 못한 치조골이 존재하여 적절한 길이의 임플란트 식립이 어려운 경우, 잔존 치조골의 높이가 7 mm 이하면서 골이식술을 시행하기에는 약간 거리 (Intermaxillary space)가 부족한 경우, 하치조 신경이 악골 상부

에 위치한 경우, 하악 완전 무치악 환자에서 양측 구치부까지 긴 임플란트를 식립해야 할 경우에 이 술식을 적용할 수 있다고 하였으며<sup>4)</sup>, 하치조 신경 상방으로 골 높이가 3 mm 이하인 경우, 환자의 buccal cortical bone이 두껍거나, neurovascular bundle이 얇은 경우, 환자가 전신질환 등으로 인해 감염이나 출혈의 위험성이 큰 경우, 기타 수술적 접근이 어려운 경우는 이 술식의 금기증이 된다<sup>5)</sup>.

IANR에는 두 가지 방법이 존재한다. 하나는 절치신경(Incisive nerve)을 보존하면서 inferior alveolar neurovascular bundle을 이공(mental foramen) 후방에서 외측으로 신장시키는 방법으로 inferior alveolar nerve lateralization (IANL)이라 하고, 다른 하나는 절치신경을 희생시키며(sacrifice), 이공의 위치를 전위(transposition)시키는 방법으로 inferior alveolar nerve transposition (IANT)이라고 한다<sup>6)</sup>. IANR의 가장 중요한 부작용이 신경손상이므로 IANL과 IANT 두 가지 중 어느 방법을 선택할지는 하치조 신경을 얼마나 신장시킬 지의 여부에 달려있다. Lorean 등에 따르면, 하치조 신경이 10~17% 이상 신장될 때, 신경섬유 내부의 분열(disruption)이 발생한다고 보고하였고<sup>3)</sup>, Kan 등에 따르면, IANT에서 77.8%가 IANL에서 33.3%가 neurosensory disturbance가 발생하였다고 보고하여 IANT보다 IANL이 부작용이 적은 안전한 기술이라 주장했다<sup>7)</sup>. IANR 중 발생하는 하치조 신경 손상은 이신경이 긴장한 상태에서 피판을 거상하거나, 신경의 노출을 위한 골절단술(Osteotomy)을 시행할 때, 또는 임플란트를 식립할 때 발생한다<sup>8)</sup>. 본 증례에서 위와 같은 원인에 의해 발생하는 신경 손상을 줄이기 위해 수직 골절단선을 하악골 하연까지 연장하여 골창을 보다 쉽게 형성하였고, 신경의 협축 전위를 최소화하였다. 그리고 하치조 신경 손상은 잠재적으로 임플란트와 하치조 신경이 직접 접촉할 때도 발생할 수 있다<sup>8)</sup>. 임플란트와 하치조 신경의 직접 접촉이 신경 손상을 야기할 수 있는가에 대한 논란의 여지가 많으나<sup>4)</sup>, Kahnberg 등은 이러한 직접 접촉을 줄이기 위해 임플란트와 신경 사이에 흡수성막(Resorbable membrane)을 사용할 것을 추천하며<sup>9)</sup>, 최근 보고되는 IANR 관련 문헌에선, 대부분의 증례에서 임플란트와 하치조 신경 사이에 collagen membrane을 삽입하는 경향을 보인다<sup>2)</sup>. 본 증례보고에는 임플란트와 하치조 신경 사이를 3가지 각기 다른 방법으로 처치하였다. 첫 번째 증례에는 아무 것도 삽입하지 않았고, 두 번째 증례에는 collagen membrane을, 세 번째 증례에는 골편을 삽입하였다. 신경 손상의 정도를 살펴보면 첫 번째 증례에서는 감각저하가 없었고, 두 번째 증례에서는 술 후 3개월에, 세 번째 증례에서는 술 후 1개월에 감각저하가 완전 회복됨을 볼 수 있었다. 본 증례에서는 삽입물에 따른 신경 손상의 연관성을 관찰할 수 없었다. 오히려 아무 것도 삽입하지 않은 증례에서 신경 손상이 없었다. 즉, 신경 손상의 정도는 삽입물의 유무나 종류보다는 시술 시 신경의 신장 정도가 더 크게 영향을 미치는 것으로 보여진다.

요약하면, 하치조 신경까지의 잔존 치조골 높이가 절대적으로 부

족한 환자에서 하치조 신경 전위술과 동시적인 임플란트 식립은 치료기간을 단축시키고 성공적인 보철치료를 완료할 수 있는 안정적인 술식이다. 하지만 신경 손상과 관련한 혹은 하악골 골절 등의 부작용이 발생할 수 있는 가능성이 있어 적응증과 금기증을 신중히 고려하여 시술 여부를 결정해야 한다. 만약 시술 전에 환자에게 여러 가지 치료 방법을 상세히 설명하고 본 시술에 대한 동의가 이루어진다면 하치조 신경 전위술을 동반한 임플란트 매식술은 위축된 하악 구치부의 임플란트 보철을 위한 좋은 대안이 될 수 있을 것이다.

## REFERENCES

1. Abayev B. and Juodzbaly G. Inferior alveolar nerve lateralization and transposition for dental implant placement. Part I: a systematic review of surgical techniques. *J Oral Maxillofac Res* 2015;6(1):e2.
2. Vicente J.C.d., Peña I., Braña P. and Hernández-Vallejo G. The use of piezoelectric surgery to lateralize the inferior alveolar nerve with simultaneous implant placement and immediate buccal cortical bone repositioning: a prospective clinical study. *Int. J. Oral Maxillofac. Surg* 2016;45:851-857.
3. Lorean A., Kablan F., Mazor Z., Mijiritsky E., Russe P., Barbu H. and Levin L. Inferior alveolar nerve transposition and reposition for dental implant placement in edentulous or partially edentulous mandibles: a multicenter retrospective study. *Int J Oral Maxillofac Surg* 2013;42(5):656-659.
4. Kim YK, Inferior alveolar nerve repositioning and implant placement : Case reports, *Implantology* 2007;11(2):56-64.
5. Hassani A., Motamedi M.H.K., Saadat S., Inferior Alveolar Nerve Transpositioning for Implant Placement, In: Motamedi M.H.K., A textbook of advanced oral and maxillofacial surgery, InTech, 2013.
6. Khajehahmadi S., Rahpeyma A., Bidar M. and Jafarzadeh H. Vitality of intact teeth anterior to the mental foramen after inferior alveolar nerve repositioning: nerve transpositioning versus nerve lateralization. *Int J Oral Maxillofac Surg* 2000;42(9):1073-1078.
7. Kan J.Y., Lozada J.L., Goodacre C.J., Davis W.H. and Hanisch O. Endosseous implant placement in conjunction with inferior alveolar nerve transposition: an evaluation of neurosensory disturbance. *Int J Oral Maxillofac Implants* 1997;12(4):463-471.
8. Bovi M., Manni A., Mavriqi L., Bianco G. and Celletti R. The Use of Piezosurgery to Mobilize the Mandibular Alveolar Nerve Followed Immediately by Implant Insertion : A Case Series Evaluating Neurosensory Disturbance. *Int J Periodontics Restorative Dent* 2010;30:73-81.
9. Kahnberg K.E., Henry P.J., Tan A.E.S., Johansson C.B. and Albrektsson T. Tissue Regeneration Adjacent to Titanium Implants Placed with Simultaneous Transposition of the Inferior Dental Nerve: A Study in Dogs. *INT J ORAL MAXILLOFAC IMPLANTS* 2000;15:119-124.

## 외상으로 인한 하악골 소실 후 임플란트 식립을 위한 샌드위치 골절단 및 골이식술

김정환<sup>1,2</sup>, 임성언<sup>1</sup>, 이지선<sup>2,3</sup>, 이 호<sup>1,2</sup>, 신동환<sup>2,4</sup>

서울대학교 보라매병원 구강악안면외과<sup>1</sup>, 서울대학교 치의학대학원 구강악안면외과학교실<sup>2</sup>, 서울대학교 치과병원 구강악안면외과<sup>3</sup>, 단국대학교 죽전치과병원 구강악안면외과<sup>4</sup>

### Sandwich osteotomy and bone augmentation for implant placement on Mandibular bone defect by trauma

Jeong-Hwan Kim<sup>1,2</sup>, Seong-Un Lim<sup>1</sup>, Ji-seon Lee<sup>2,3</sup>, Ho-Lee<sup>1,2</sup>, Dong-Whan Shin<sup>2,4</sup>

<sup>1</sup>Department of Oral and Maxillofacial Surgery, Seoul National University Boramae Hospital, <sup>2</sup>Department of Oral and Maxillofacial Surgery, School of Dentistry, Seoul National University, <sup>3</sup>Department of Oral and Maxillofacial Surgery, Seoul National University Dental Hospital, Seoul, <sup>4</sup>Department of Oral and Maxillofacial Surgery, Dankook University Jukjeon Dental Hospital, Yongin, Korea

The purpose of this study is to report the result of sandwich osteotomy and bone graft with implant installation for patient who had bony defect on anterior mandible by trauma. 29 years old male patient had severe bone defect and tooth loss on anterior mandible due to trauma. For alveolar bone augmentation, Sandwich osteotomy with mandibular symphysis block bone and xeno bone graft were performed. After alveolar bone augmentation, vestibuloplasty was performed due to shallow lower vestibule and dental implants were placed on anterior mandible. After sandwich technique, sufficient vertical bone height increase (10 mm) for dental implants was obtained. The little amount of bone resorption (1 mm) was found on 7 months follow-up after sandwich augmentation and implants were installed on anterior mandible. Implants were stable and no bone resorption was found on 9 months follow-up after implant installation. The result shows proper rehabilitation prognosis with functional and aesthetical improvements. The sandwich osteotomy with mandibular symphysis bone graft can be a good alternative technique for the patient who had severe bony defect on anterior mandible. (JOURNAL OF DENTAL IMPLANT RESEARCH 2016;35(2):78-84)

**Key Words:** Sandwich osteotomy, Alveolar bone augmentation, Symphysis bone graft, Vestibuloplasty

### 서 론

악안면부에 외상이 발생할 경우 악골 골절을 포함한 치아 및 치조골의 손상은 7~19% 정도 발생한다<sup>1)</sup>. 알려진 바와 같이 치아 상실 시 성공적인 임플란트 식립을 위해서는 충분한 양의 치조골이 필요하다. 외상으로 인해 수직적 치조골 결손이 발생했을 경우, 치조골 증대술은 임플란트 식립에 있어 기능 및 심미적으로 매우 중요한 과정이다<sup>2,3)</sup>.

이 같은 문제를 해결하기 위해 guided bone regeneration (GBR), onlay bone graft, distraction osteogenesis, inter-

positional bone graft와 같은 다양한 방법이 시도되었다<sup>4)</sup>. 이러한 방법 중 sandwich osteotomy 및 bone graft 방법은 interpositional bone graft로 1976년 Schettler 등<sup>5,6)</sup>에 의해 소개되었다. 설측의 판막은 보존한 상태로 골을 수직적, 수평적으로 절단하여 들어 올리고 그 사이에 골 이식을 시행하는 술식이다. 이는 상대적으로 안전하고, 설측 판막의 보존으로 인하여 이식된 골에 풍부한 혈액을 공급할 수 있고, 기저골을 최대한 이용할 수 있어 골 흡수가 적으며, 많은 양의 수직적 골 높이를 얻을 수 있다는 장점이 있다<sup>4,7-10)</sup>. 연구에 의하면 일반적으로 4~10 mm의 수직적 골 높이를 얻을 수 있으며, 평균 6 mm의 수직적 골 높이 증가가 보고되었다<sup>7,11)</sup>. 일반적으

Received June 22, 2016, Revised July 28, 2016, Accepted August 5, 2016.

© This is an open access article distributed under the terms of the Creative Commons Attribution Non-Commercial License (<http://creativecommons.org/licenses/by-nc/4.0>) which permits unrestricted non-commercial use, distribution, and reproduction in any medium, provided the original work is properly cited.

교신저자: 신동환, 16890, 경기도 용인시 수지구 죽전로 152, 단국대학교 죽전치과병원 구강악안면외과

Correspondence to: Dong-Whan Shin, Department of Oral and Maxillofacial Surgery, Dankook University Jukjeon Dental Hospital, Jukjeon-ro 152, Suji-gu, Yongin 16890, Korea. Tel: +82-31-8005-2547, Fax: +82-31-8021-7272, E-mail: 9022shin@hanmail.net

로 자가골 이식을 할 경우 공여부가 필요하며, 그에 따른 불편감이 발생할 수 있다는 단점이 있으나, 하악 전치부 골 결손의 경우 하악 정중부를 골의 공여부로 사용하여 2차 수술부위가 필요 없다는 또 다른 장점이 있다.

이에 본 연구에서는 교통사고로 인한 외상으로 인해 하악골 골절 및 하악 전치 결손이 발생하여, 골절 수술을 받은 후 수직적 골 흡수가 일어난 환자를 대상으로 샌드위치 골 절단술과 하악 정중부 골 이식술을 시행하고, 구강 전정성형술을 동반하여 골 이식 부위에 임플란트를 식립한 증례를 바탕으로 치조골 증대술에 대해 고찰해 보고자 한다.

### 증례보고

#### 1. 술전 평가 및 하악골 골절 수술

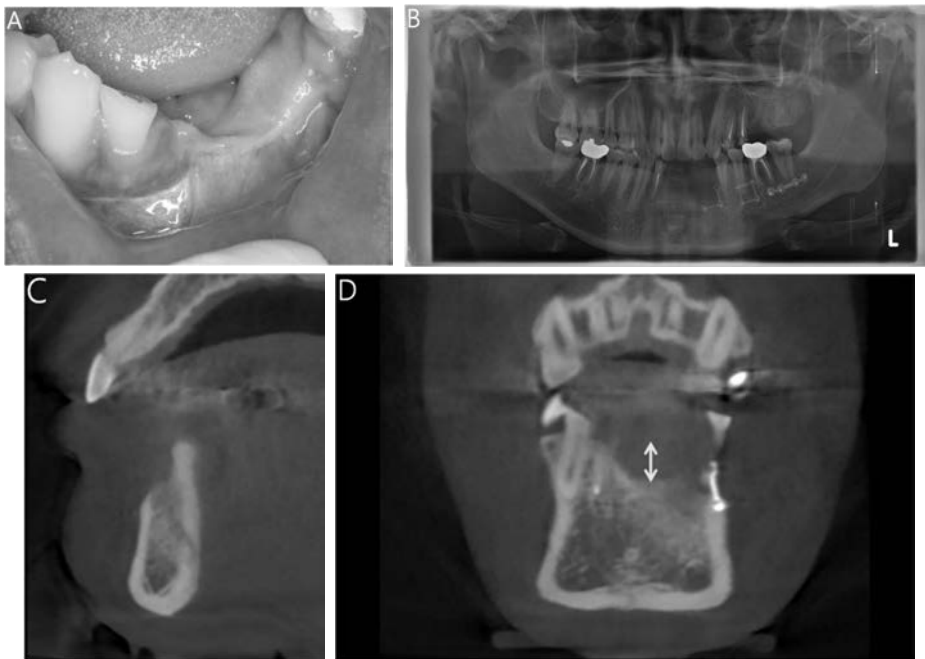
2014년 9월 20일, 오토바이 운전 중 발생한 교통사고로 인한 외상을 주소로 29세 남성이 응급실로 내원하였으며, 악안면 부위 골절을 주소로 구강악안면외과에 입원하였다. 전신 병력은 없었으며, 입

원 당시 임상적, 방사선학적 진단 결과 하악 좌측 중절치 및 측절치, 하악 우측 중절치의 치아 상실, 하악 좌측 견치, 하악 좌측 제1소구치 및 우측 측절치의 치아 파절, 상악좌측제1대구치, 상악좌측제2대구치의 파절, 좌측 하악체 및 정중 부위 골절 소견을 보였다.

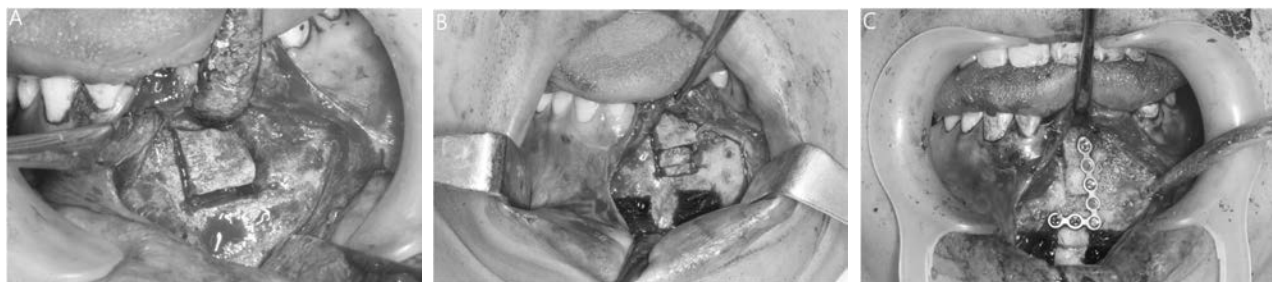2014년 9월 22일 전신마취하 개방성 정복술 및 금속판 고정술을 시행하였으며, miniplate (1개), microplate (3개) 및 screw 들을 사용하였다. 2014년 11월27일 골절 수술 2개월 후 하악 전치부에 골편의 일부가 구강내로 노출되었고, 움직임이 관찰되어 감염방지를 위해 골편 제거 및 하악 좌측 견치 발치 시행 후 일차 봉합을 시행하였다. 2014년 12월 9일 국소마취하 상악 좌측 제1대구치, 상악 좌측 제2대구치 발치 시행 하였으며, 2015년 2월 27일 국소마취하 해당 부위에 임플란트를 식립하였다.

#### 2. 금속판 제거술 및 골 절단과 골 이식(sandwich osteotomy with chin bone graft)

수술 5개월 후 경과 관찰 시, 하악 전치부의 심한 수직적 골 흡수 소견이 관찰되었다.(Fig. 1) 이를 해결하기 위하여 샌드위치 골 절단



**Fig. 1.** Before sandwich osteotomy and bone graft. (A) Intra-oral photo. (B) Panorama radiographic view. (C) CT sagittal cut. (D) CT coronal cut.



**Fig. 2.** Sandwich osteotomy and bone graft. (A) Vertical and horizontal osteotomy with chisel and mallet. (B) Interpositional bone graft with mandibular symphysis block bone. (C) Particulated xeno bone graft and fixation with metal plate and screws.

술과 하악 정중부 골 이식술을 통한 수직적 골 증대를 계획하였다. 2015년 3월 9일 전신마취하 수술을 시행하였으며, 하악 전치부 전정 부위에 수평 절개를 하고, 순측 판막을 거상하여 흡수된 잔존 치조골 및 하악 정중부를 노출시켰다. 기존의 금속판을 제거한 후 fissure bur를 사용하여 홈을 만들고, 치즐과 말렛을 이용하여 수직 및 수평 골 절단 후, 상방으로 10 mm 거상시켰다. 약 10 mm 길이의 블록 뼈 2조각을 하악 정중부 좌측, 우측에서 채취하였으며, round bur와 reciprocating saw를 이용하여 골 사이에 잘 맞게 들어가도록 모양을 다듬고 골 소실 부위를 거상하여 그 사이에 샌드위치 형태로 이식하였다. 이식 후 7-hole L-shape plate와 screw를 사용하여 고정하고, 비어있는 골과 골 사이 틈에 가루 형태의 이중골(BioOss®, Geistlich, Swiss)을 이식하였다.(Fig. 2) 이후 4-0 Vicryl®과 4-0 Dafilon®을 사용하여 봉합을 시행하였다. 파노라마 영상과 컴퓨터 단층 촬영을 통하여 골 이식을 확인하였다.(Fig. 3) 술 후 항생제 및 소염 진통제를 7일간 투약 하였으며, 술 후 감염을 방지하기 위해 클로르헥시딘 가글과 소독을 자주 시행하였다. 술 후 특별한 합병증은 발생하지 않았으나, 연조직 치유 과정에서 짧아진 구강전정을 확인할 수 있었다.(Fig. 4)

### 3. 금속판 제거술 및 임플란트 식립과 전정 성형술

골 이식술 시행 7개월 이후 컴퓨터 단층 촬영을 통해 임플란트 식립을 위한 충분한 골 형성을 확인하였다.(Fig. 5) 이후 임플란트 식립 및 구강 전정 성형술을 시행하였다. 2015년 10월 22일 국소마

취 시행 후 구강 전정에 수평절개를 시행하고 판막을 거상하여 금속 판과 골을 노출 시킨 후 금속판을 제거 하였으며, 양호한 골 치유 상태를 확인하였다.(Fig. 6) 충분한 전정 깊이를 확보하기 위하여 이차상피화를 유도한 전정 성형술을 시행하였으며, 4-0 Dafilon®을 사용하여 봉합하였다.(Fig. 7) 임플란트 식립을 위해 무치악 부위에 치조정 절개를 가하고 판막을 거상시킨 후, 하악 우측 중절치, 하악 좌측 측절치, 하악 좌측 견치 부위에 각각 지름 3.5 mm, 3.5 mm, 4.0 mm, 길이 10 mm 임플란트(Implantium®, Dentium, Korea)를 식립하였고, 각각 4 mm 지름의 healing abutment를 장착 하였다.(Fig. 8) 임플란트 식립 2주 후 구강전정을 포함한 연조직 치유

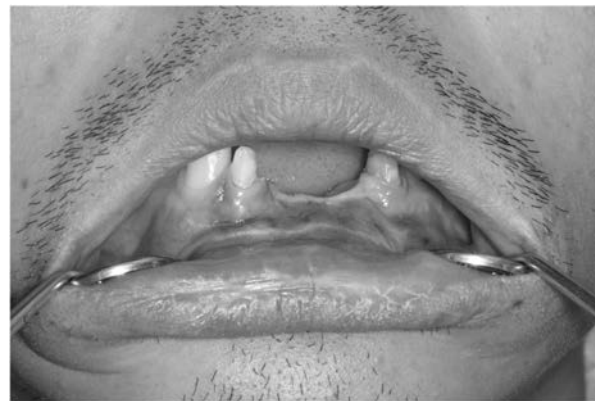

Fig. 4. Shallow vestibule after sandwich osteotomy and bone graft.

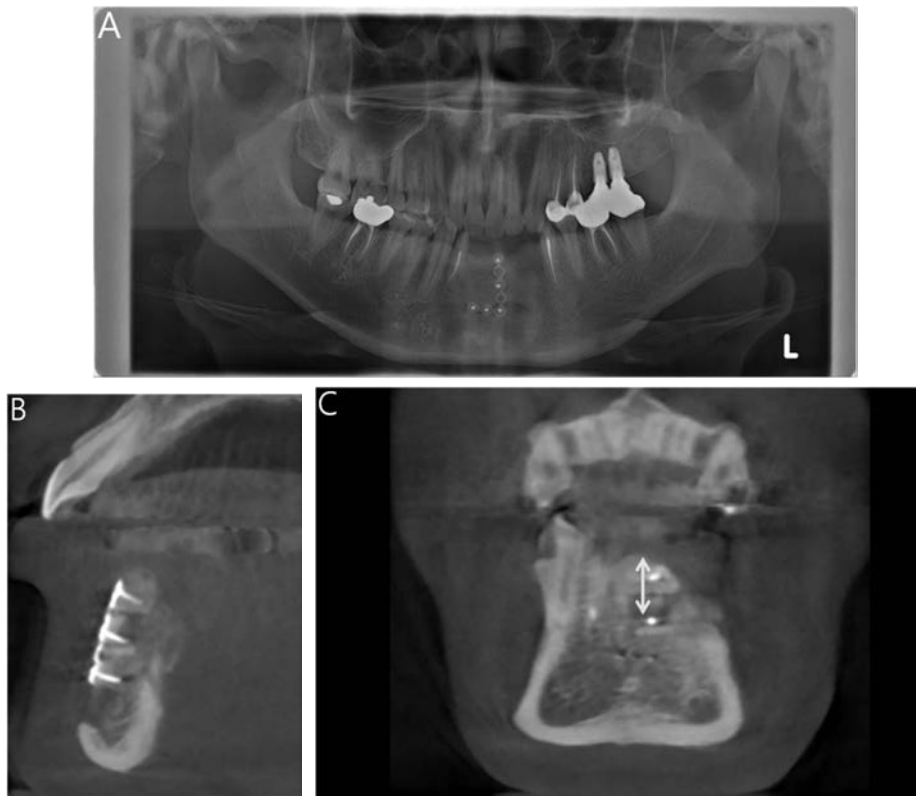
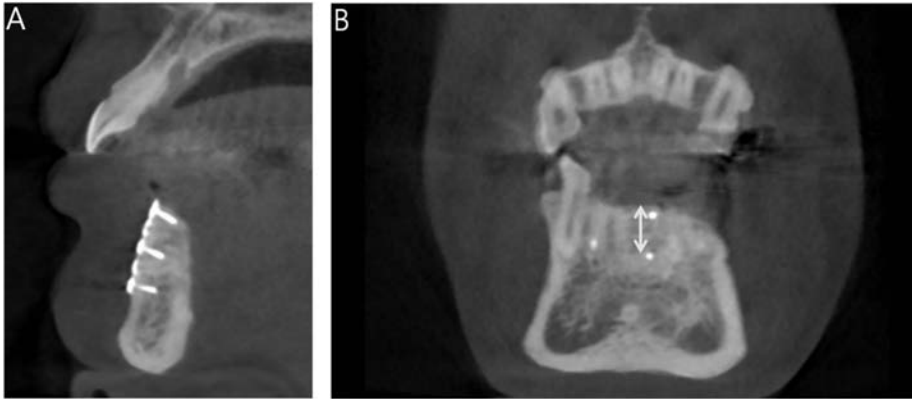
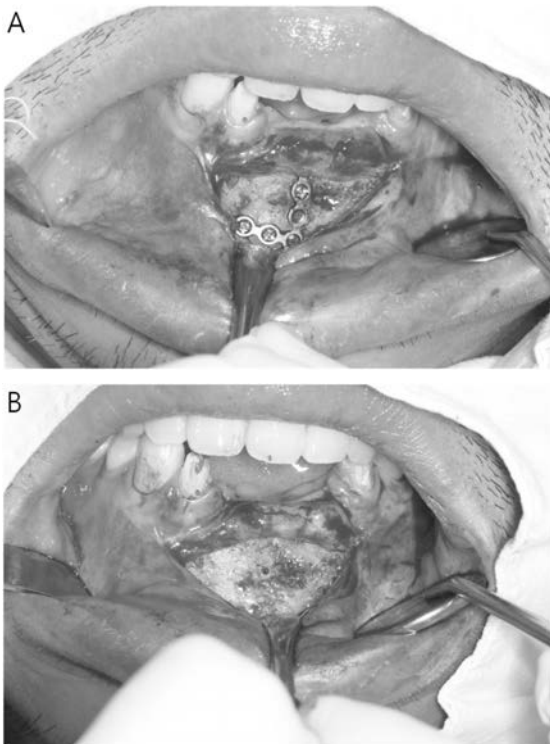


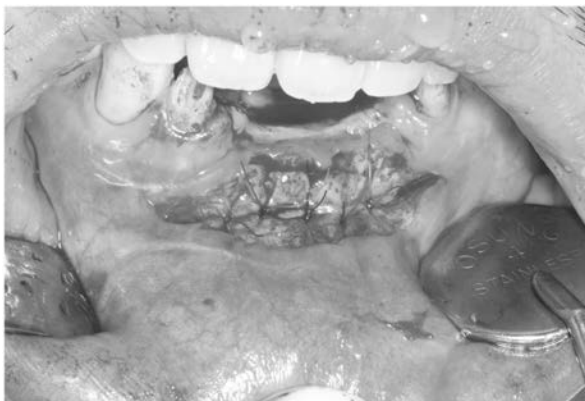Fig. 3. After sandwich osteotomy and bone graft. (A) Panorama radiographic view. (B) CT sagittal cut. (C) CT coronal cut.



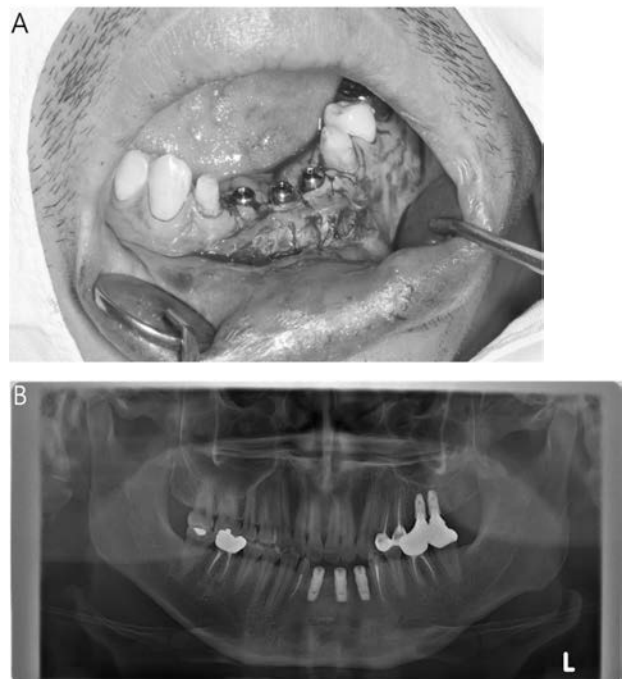
**Fig. 5.** 7 months follow-up after sandwich osteotomy and bone graft. (A) CT sagittal cut. (B) CT coronal cut.



**Fig. 6.** Clinical photo of bone formation. (A) Before metal plate and screws removal. (B) After metal plate and screws removal.



**Fig. 7.** Vestibuloplasty for secondary epithelialization.



**Fig. 8.** Implant installation. (A) Implant installation and healing abutment application with crestal incision. (B) Panoramic view after implant installation.

상태를 확인하고 임플란트에 부하가 가해지지 않도록 임시치아를 조절하여 장착하였다.(Fig. 9)

#### 4. 임플란트 보철물 장착 및 예후

임플란트 식립 3개월 후 최종 보철물을 장착 하였다. 보철물 장착 6개월 이후 임상검사를 시행하였으며 동요가 없었고 특별한 합병증 또한 확인되지 않았다. 예후 확인을 위해 파노라마 영상과 컴퓨터 단층 촬영을 시행하였다.(Fig. 10)

골 이식 부위의 수직적 골 높이를 CT를 통하여 비교하였다. 1) 하악 골절 수술 5개월 후 약 8 mm의 수직적 골 결손을 보였으며,(Fig. 1D) 2) 골 이식 수술 직후 약 10 mm 수직적 골 높이



증가를 확인하였다.(Fig. 3C) 3) 골 이식 수술 7개월 후 이식 부위에서 1 mm의 미미한 골 흡수 소견만 보였으며, 골 이식 부위가 잘 유지되고 있음을 확인하였으며,(Fig. 5B) 이후 해당 부위에 임플란

트를 식립하였다. 4) 최종적으로 임플란트 식립 9개월 후 이식 부위에서 골 흡수 소견 없이 골 높이가 유지되고 있음을 확인하였다.(Fig. 10C)

## 고 찰

악안면 부위 외상 시 악골 골절과 함께 치아와 치조골 손상이 빈번하게 일어난다. 하악 전치부의 상실을 포함한 외상 시 해당 부위 치조골 흡수 양이 상당하며, 수직적으로 심한 치조골 결손을 야기한다. 이때, 밀도가 낮은 부위에서 치조골 흡수는 더 심각하게 일어나며, 속도 또한 빠르다. 악궁에서 협측은 설측이나 구개측에 비하여 빠른 골 흡수 속도를 나타내므로 협측 골을 거상 시키는 샌드위치 골 절단술의 경우 그 유용성이나 예후 측면에서 의미가 있다<sup>12)</sup>.

흡수된 치조골의 수직적인 치조골 증대술에는 onlay bone graft, distraction osteogenesis, interpositional bone graft가 있다. Onlay bone graft는 블록 형태의 뼈 혹은 가루 형태의 뼈로 이식되며, 자가골을 이용하여 수직적으로 치조골 높이를 증가시켰을 때 50%의 높은 흡수율을 나타낸다. 가루 형태의 골에서 onlay graft시 합병증의 발생은 대부분 막의 노출과 관련되어 있고, 차폐막 제거 후 골의 개조현상이 일어나 수직적인 치조골 흡수를 야기할 수 있다. Distraction osteogenesis는 골을 증대시킴과 동시에 연조직을 신장 시킬 수 있고, 특별한 공여부 없이 골을 얻을 수 있으며, 외상으로 인하여 심한 치조골 상실 시에도 사용할 수 있다. 또한, 장치에 대한 환자과 보호자의 협조가 잘 이루어진다면 좋은 결과를 얻을 수 있다. 반대로 환자과 보호자의 협조가 잘 이루어지지 않는

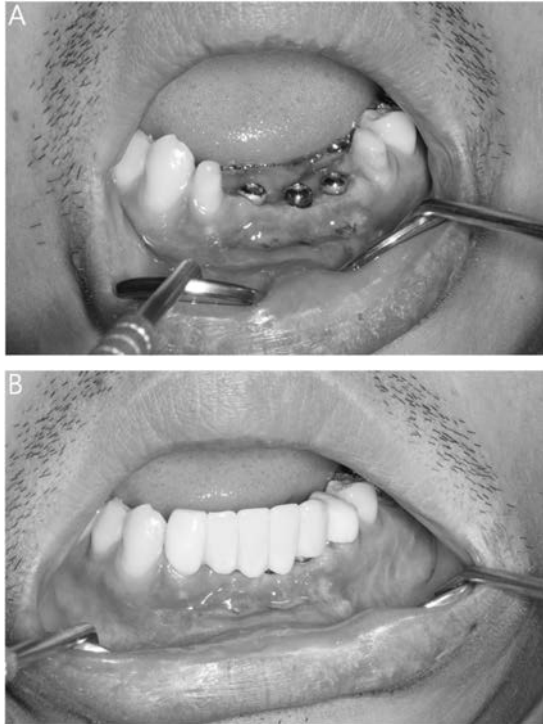


Fig. 9. 2 weeks follow-up after implant installation and vestibuloplasty. (A) Soft tissue healed state after implant installation. (B) Temporary prosthesis placement after soft tissue healing.

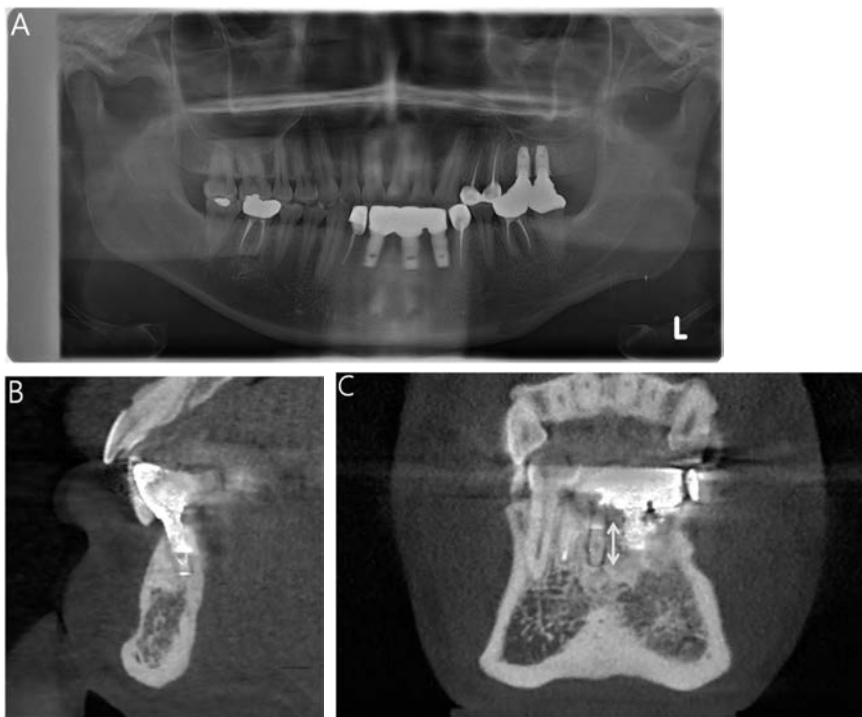


Fig. 10. 9 months follow-up after implant installation. (A) Panorama radiographic view. (B) CT sagittal cut. (C) CT coronal cut.



다면 실패할 가능성이 매우 높아 경과 관찰이 자주 이루어져야 한다. 또한 Oda 등은 감염에 취약하다는 점을 단점으로 언급하였다<sup>13,14</sup>. 샌드위치 골 증대술은 하악 무치악에 틀니의 유지를 증가시키기 위해 처음 고안되었다. 이 술식은 onlay bone graft 보다 피판을 적게 열수 있고, 설측 피판 보존에 의하여 이식부의 혈액 공급에 유리하며, 간단하다는 장점이 있다. 또한 distraction osteogenesis와 치조골의 흡수율은 비슷하지만, 감염 위험성 측면에서 유리하다. 이 술식을 이용하여 치조골 증대술을 시행한 결과에 대해 많은 연구가 이루어져왔다. Stoeltinga 등<sup>15</sup>에 따르면 상부 골편의 흡수율은 술 후 3개월 이내 수직적으로 1.5 mm~3.0 mm의 흡수된 정도를 나타내었고, 이는 피판을 최대한 적게 박리해야 함을 나타낸다. Jensen 등은 샌드위치 골 증대술을 이용한 골 이식과 임플란트 수복 시 안전성을 평가하는 후향적 연구를 시행하였으며, 그 결과에 따르면 미약한 수직적 골 소실과 높은 임플란트 안정성을 얻을 수 있었다. 하지만 이신경의 손상과 연관된 일시적인 감각이상 발생할 수 있음을 언급하였다. 또한, 설측 골막은 유지하고 있기 때문에 수직적으로 거상할 수 있는 양이 한계가 있다. 그리고 수술 후 구강전정이 낮아질 수 있다는 단점이 있다<sup>16,17</sup>. 본 증례에서도 샌드위치 골 증대술의 단점인 구강전정이 알아지는 현상 발생하였고 이를 해결하기 위하여 구강전정 성형술을 시행하였다. 이차 상피화를 유도하는 방법을 선택 하였으며 반흔 수축과 재발 방지를 위한 노력으로 과교정을 시행하였다. 또한 술 후 빠른 상피화 유도과 감염을 예방하기 위하여 바셀린 거즈를 상처 부위에 적용하였고, 지속적인 소독을 시행하였으며, 만족스러운 결과를 얻을 수 있었다.

골 이식 재료로 다양한 골들이 사용되고 있다. 그 중 자가골은 골 전도 능력이 다른 골들에 비하여 우수하고, 골 형성 능력을 가지는 유일한 재료로 많은 장점을 가진다. 이에 본 증례에서도 자가골을 이용한 술식을 계획하였다. 자가골 채취가 가능한 부위는 하악골, 두개골, 경골, 늑골 및 장골 등이 있으며, 하악골 중 하악 정중부는 임플란트 식립을 위한 골 채취에 위험성이 적고 유리한 점이 많기 때문에 자주 이용되고 있다. 특히, 골 이식 후 흡수가 적게 이루어진다는 장점이 있다. 하지만 다른 자가골 부위와 마찬가지로 채취하는데 제한이 따르고, 공여부의 괴사 가능성이 있다는 단점이 있다. 또한 술 후 하악 전치와 하순, 턱 부위의 감각 저하 및 통증을 느끼는 경우가 발생하기도 한다<sup>18,19</sup>. 최종적으로 본 연구에서는 수술 시 추가적인 공여부 생성으로 인한 불편감 감소와 하악 정중부 자가골의 장점을 생각하여 수여부 인접한 부근의 하악 정중부를 공여부로 선택했다.

골 소실 부위 확인 및 골 이식을 위하여 피판을 거상하였으며, 이식 후 원활한 혈액공급을 위해 전정 측에 절개를 시행하여 설측 혈행을 최대한 유지하였다. 피판을 거상한 후, 설측 부위 골과 피판의 접착을 유지하기 위해 수직, 수평 골 절단을 시행한 후 치즐과 말렛을 이용하여 green stick fracture 형태로 수여부 치조골을 거상하였다. 이후 해당 부위에 하악 정중부에서 채취한 10 mm 길이

의 블록 뼈 2조각을 최대한 수여부 형태와 비슷하도록 다듬은 후 삽입하였고, 그 외 빈 공간은 가루 형태의 골을 채워 넣어 과도한 사강이 생기지 않도록 하였다. 이식 후 7-hole L-shape plate 및 screw를 사용하여 고정하는 방법으로 이식된 골의 동요도를 없애주었다.

골 이식 후 합병증은 발생하지 않았으며, 컴퓨터 단층 촬영을 통해 경과 관찰을 시행한 결과 임플란트 식립을 위한 충분한 골 형성이 확인되었다. 하지만 구강전정이 짧아지는 양상이 나타나 임플란트 식립과 구강전정 성형술을 동시에 시행하기로 하였다. 임플란트 식립 시 충분한 고정력이 확인되어 healing abutment를 체결하였고, 임플란트 식립 2주 후 임플란트에 loading이 가해지지 않도록 임시 보철물을 체결하였다. 이후 최종 보철물을 장착하였으며, 샌드위치 골 절단술을 통한 수직적인 골 높이의 증가로 우수한 크라운-임플란트 비율을 얻을 수 있었다.

임플란트 식립 이후 컴퓨터 단층 촬영 및 임상검사를 통해 경과 관찰을 시행하였다. Sandwich technique을 통해 10 mm의 수직적 골 높이 증가를 얻을 수 있었으며, 골 이식술 7개월 이후 해당 부위의 1 mm 정도의 미미한 골 흡수 조건만이 관찰되었다. 임플란트 식립 9개월 골 흡수는 관찰되지 않았으며, 임플란트도 합병증 없이 잘 유지되고 있음을 확인하였다. 이는 블록 형태의 골을 사용하였으며, metal plate와 screw를 이용하여 불필요한 동요도를 막아주었고, 이식 부위에 가루 형태의 이종골을 충분히 넣어준 결과라 사료된다.

본 연구의 경우 단일 증례라는 한계 및 짧은 예후 추적 관찰 기간으로 인한 한계가 존재하였다. 추후 많은 표본을 대상으로 한, 좀 더 장기간의 추적 관찰과 임상 통계학적 연구가 필요하다고 생각된다. 또한 샌드위치 골 절단술 및 골 이식술 시행 후 증대된 치조골로 인해 필연적으로 발생하는 구강전정의 부족을 해결하는 구강전정성형술 등의 방안에 대한 추가적인 논의가 수행되어야 할 것으로 사료된다.

## REFERENCES

1. Choi YJ. Dental implant treatment with iliac bone graft via two-stage approach for avulsed alveolar bone defects; case report. J Korean Assoc Oral Maxillofac Surg 2007;33:386-90.
2. Park S, Jung JH, Kim YG, Kwon YD, Choi BJ, Ohe JY, et al. A clinical study of iliac bone graft using subperiosteal tunneling method for alveolar ridge augmentation. J Korean Assoc Oral Maxillofac Surg 2010;36:427-33.
3. Lee EY, Kim ES, Kim KW. Vertical augmentation of maxillary posterior alveolar ridge using allogenic block bone graft and simultaneous maxillary sinus graft. Maxillofac Plast Reconstr Surg 2014;36(5):224-29.
4. Luigi L, Giovanna I, Adriano P, Lorenzo L, Marco C. Vertical ridge augmentation of the atrophic posterior mandible with sandwich technique: bone block from the chin area versus cortico-cancellous bone block allograft-clinical and histological prospective randomized controlled study. BioMed Research

International Volume 2014, 7 pages.

5. Harle F. Visor osteotomy to increase the absolute height of the atrophied mandible. A preliminary report J Maxillofac Surg 1975;3:257.
6. Schettler D. Sandwich technique with cartilage transplant for raising the alveolar process in the lower jaw. Fortschr Kiefer Gesichtschir 1976;20:61.
7. Lee JS, Lee JK, Lee HJ, Ahn MR, Sohn DS. Piezoelectric vertical bone augmentation using sandwich technique in atrophic mandible: two case report. Maxillofac Plast Reconstr Surg 2008;30:705-18.
8. Merli M, Bernardelli F, Esposito M. Horizontal and vertical ridge augmentation: a novel approach using osteosynthesis microplates, bone grafts, and resorbable barriers. International Journal of Periodontics and Restorative Dentistry 2006;26: 581-7.
9. Simion M, Jovanovic SA, Tinti C, Benfenati SP. Long-term evaluation of osseointegrated implants inserted at the time or after vertical ridge augmentation: a retrospective study on 123 implants with 1-5 year follow-up. Clinical Oral Implants Research 2001;12:35-45.
10. Fu JH, Oh TJ, Benavides E, Rudek I, Wang HL. A randomized clinical trial evaluating the efficacy of the sandwich bone augmentation technique in increasing buccal bone thickness during implant placement surgery: I. Clinical and radiographic parameters. Clinical Oral Implants Research 2014;25:458-67.
11. Laviv A, Jensen OT, Tarazi E, Casap N. Alveolar sandwich osteotomy in resorbed alveolar ridge for dental implants: A 4-year prospective study. J Oral Maxillofac Surg 2014;72:292-303.
12. Truhlar RS, Orenstein IH, Morris HF, Ochi S. Distribution of bone quality in patients receiving endosseous dental implants. J Oral Maxillofac Surg 1997;55:38-45.
13. Choi BH, Lee SH, Huh JY, Han SG. Use of the sandwich osteotomy plus an interpositional allograft for vertical augmentation of the alveolar ridge. Journal of Cranio-Maxillofacial Surgery 2004;32:51-4.
14. Von AT, Hardt N, Wallkamm B. The time technique: a new technique for localized alveolar ridge augmentation prior to placement of dental implants. Int J Oral Maxillofac Implants 1996;11:387-94.
15. Stoelinga PJW, Tidemann JS, Berger H, Koonen A. Interpositional bone graft augmentation of the atrophic mandible. J Oral Surg 1978;36:30-2.
16. Jensen OT. Alveolar segmental sandwich osteotomies for posterior edentulous mandibular sites for dental implants. J Oral Maxillofac Surg 2006;64:471-5.
17. Jensen OT, Kuhlke L, Bedard JF, White D. Alveolar segmental sandwich osteotomy for anterior maxillary vertical augmentation prior to implant placement. J Oral Maxillofac Surg 2006; 64:290-6.
18. Sauvignone T, Fusari JP, Monnier A. The retromolar area, an alternative for the mandibular symphysis graft in implant surgery: Quantitative and qualitative analysis of 52 samples. Rev Stomatol Chir Maxillofac 2002;103:264-8.
19. Bartling R, Freeman K, Kraut RA. The incidence of altered sensation of the mental nerve after mandibular implant placement. J Oral Maxillofac Surg 1999;57:1408-12.

## 치과 영역의 임플란트로서의 인공턱관절재건술: Part III - 합병증

이명환, 팽준영

경북대학교 치의학전문대학원 구강악안면외과

### Total TMJ replacement as another implant in Maxillofacial area: part III - complications

Myung-Hwan Lee, Jun-Young Paeng

Department of Oral and Maxillofacial Surgery, School of Dentistry, Kyungpook National University, Daegu, Korea

Total TMJ replacement is the last treatment option for the end-stage TMJ disease. The joint prosthesis has become popularized recently in orthopedic field. However, the TMJ prosthesis was applied relatively slowly in clinical situation because of the failure of Viteck prosthesis in early 1990s. The TMJ prosthesis available recently showed safe long-term results. Only the BioMet microfixation system is available in Korea at present. That system is stock device with some options according to the size of component. This review series is composed with with three part. Part I is on the materials and biomechanics, part II is on the surgical procedures, part III is on the long-term follow up and complications. (JOURNAL OF DENTAL IMPLANT RESEARCH 2016;35(2):85-87)

**Key Words:** Total TMJ reconstruction, End-stage TMJ disease, Temporomandibular joint, Complications

#### 서 론

인공턱관절치환술 후에 발생할 수 있는 합병증은 치과용 임플란트나 정형외과용 관절 임플란트와 마찬가지로 다양하게 나타날 수 있다. 다른 술식과 마찬가지로 수술중에 나타나는 합병증과 수술 후에 나타날 수 있는 합병증으로 나누어 볼 수 있다. 수술 중에 나타나는 합병증으로는 출혈, 신경손상 특히 안면신경손상이 있을 수 있고, 외이도의 손상이나 관절부의 변위 등이 관찰될 수 있다. 수술 후 발생할 수 있는 합병증으로는 부정교합, 세균감염, 인공관절부의 파절, 금속알러지, 신경증상(First bite syndrome, Frey syndrome) 등이 발생할 수 있다(Table 1). 이중에 세균 감염이나 인공관절부의 파절이나 나사의 느슨해짐(screw looseing) 등은 인공관절부의 실패로 이어져 이식된 관절을 제거하게 될 수 있다.

#### 수술 중에 발생할 수 있는 합병증

##### 1. 수술 중 관절변위(intraoperative dislocation)

인공턱관절부의 장착후에 개구운동을 시켜봐서 과도결림 같이 과두가 관절외부를 벗어나는 경우가 있다. 특히 턱관절강직증 환자에

**Table 1.** Complication of Total TMJ replacement, intraoperative and postoperative

수술 중 합병증
출혈
신경손상
외이도의손상
관절부의 변위(dislocation)
수술 후 합병증
부정교합
세균감염
인공관절부의 파절
금속알러지 반응
신경증상: Frey syndrome

Received July 1, 2016, Revised July 15, 2016, Accepted July 30, 2016.

© This is an open access article distributed under the terms of the Creative Commons Attribution Non-Commercial License (<http://creativecommons.org/licenses/by-nc/4.0>) which permits unrestricted non-commercial use, distribution, and reproduction in any medium, provided the original work is properly cited.

교신저자: 팽준영, 41940, 대구시 중구 달구벌대로 2175, 경북대학교 치과병원 구강악안면외과

Correspondence to: Jun-Young Paeng, Department of Oral and Maxillofacial Surgery, School of Dentistry, Kyungpook National University, 2175, Dalgubeoldae-ro, Jung-gu, Daegu 41940, Korea. Tel: +82-53-600-7561, Fax: +82-53-426-5365, E-mail: jypaeng@knu.ac.kr

서 근돌기제거(coronoidectomy)를 같이 하는 경우에 더 많이 발생한다고 알려져 있다. 인공관절을 장착하고 나면 개구운동을 재현하여 과두부가 관절와부를 벗어나서 걸리지는 않는 지 확인하여야 하고, 만약 과두의 변위가 관찰되면, 관절와부와 과두부의 위치를 조절해야한다. 일반적으로 환자의 원래 관절와부보다는 약간 전방부인 관절융기부에 인공관절의 관절와부가 위치하도록 하는 것이 과두의 변위를 예방하는데 유리한 것으로 추천된다.

## 2. 신경손상

인공턱관절 수술시 연관된 신경으로는 안면신경, 하지조신경, 이개측두신경(auriculotemporal nerve)을 들 수 있다.

안면신경의 경우 전이부절개(preauricular approach)와 후하악절개(retromandibular approach)시 측두지(temporal branch)나 하악지(marginal mandibular branch)의 손상이 나타날 수 있다. 전이부절개와 후하악절개는 각각 안면신경의 측두가지(temporal branch)와 하악지(marginal mandibular branch)의 손상의 가능성이 항상 존재하는 접근법이다. Speculand 등은 48.9%환자에서 지속적인 안면신경 약화(facial weakness)를 보였다고 보고하였다<sup>1)</sup>.

하지조신경의 경우 하악과두의 강직부위를 제거하는 과정에서 과두 내측의 신경손상으로 인해 하순의 감각저하가 나타날 수 있다. 또한 과두부를 고정하는 과정에서 bicortical로 고정되는 나사에 의해 하지조신경관의 손상이 일어날 가능성이 있다.

이개측두신경은 하악 과두의 후하방에서 관절의 외측을 따라 올라오는 것으로 손상시 전이개부 및 측두부의 감각저하를 호소하게 된다. 나중에 Frey syndrome으로 나타나 식사시 측두부 혹은 전이부의 발한 증상이 발생할 수 있다.

## 수술 후에 발생할 수 있는 합병증

수술 후의 합병증은 다양하게 나타날 수 있으나 그 발생율은 높지 않은 것으로 보고되었다. 특히 인공턱관절의 파절같은 기계적인 합병증은 보고되지 않았다. 대신에 생물학적인 합병증인 감염, 알러지 등이나 부정교합 등과 같은 기능적인 합병증이 주로 발생한다.

### 1. 수술 후 감염

수술 후의 감염의 발생율은 매우 낮은 것으로 보고되고 있다. 3368개의 관절을 수술하여 51개(1.51%)의 관절에서 감염이 발생한 것으로 보고되었으며, 이중 32개(0.95%)의 관절을 제거한 것으로 보고되었다<sup>2)</sup>. 정형외과의 관절치환술후의 합병증이 0.39~4.29%로 보고되는 것과 비교하면 높지 않은 감염발생율을 보이고 있다. 감염의 증상으로는 부종과 함께 피부 누공을 동반한 농의 형성을 보이게 된다. 감염의 원인으로는 수술시의 세균감염도 있을 수 있지만, 치성농양의 악화나 외이도감염(otitis externa) 등에 의한 감염도 발생

하였다고 보고되었다<sup>3)</sup>.

치과 임플란트를 포함하여 매식체의 임플란트의 감염은 매식체의 표면에 Biofilm의 형성을 동반하게 된다. Biofilm의 형성으로 인해 단순한 항생제의 사용으로는 감염을 조절할 수 없으며, 매식체 표면에서 Biofilm을 물리적으로 제거하는 것을 고려해 보아야 한다. Wolford 등은 이를 위해 외과적으로 절개를 하여 인공턱관절의 표면을 소독된 칫솔과 Betadine 등 소독제를 이용하여 제거하는 것을 처치방법 중의 하나로 제시하였다<sup>4)</sup>. 하지만 이는 3~5일 이내의 급성 감염증의 경우이고 1달 이상된 만성 감염의 경우 인공 관절부의 제거가 고려되어야만 한다.

수술 후 감염을 예방하기 위한 방법으로는 수술전부터 예방적 항생제(preoperative antibiotics)를 사용하고, 수술 시 구강내 환경을 분리시키는 것이 필요하다. 수술 중에 구강에 소독된 투명 필름 등을 붙여 놓고 수술 중 교합을 체크할 경우에도 되도록 술자나 보조자의 손이 구강내와 접촉되는 것을 피하는 것이 필요하다. 또한 수술 시간이 길어질수록 감염의 확률이 높아지기 때문에 수술시간을 줄이는 것도 필요하다(Table 2).

### 2. 금속 알러지

매식된 인공턱관절의 하악부는 코발트 크롬 합금으로 이루어져 있기 때문에 금속알러지에 대한 고려가 필요할 수 있다. 수술전에 금속 알러지에 대한 테스트가 없이 식립이 이루어진 경우 금속알러지에 의한 실패로 판단된 경우가 약 0.33%로 보고되었다<sup>5)</sup>. 인구의 약 10~15%는 다양한 금속알러지를 가지고 있는 것으로 알려져 있으며, 이중 가장 많은 비중을 차지하는 것이 니켈에 대한 알러지이다<sup>6)</sup>. 인공관절에 대한 금속알러지를 예방하기 위해서 수술전에 니켈, 크롬 코발트 등에 대한 패치 테스트를 시행할 수 있지만 그 유용성에 대한 논란이 있는 것이 사실이다<sup>7,8)</sup>. 하지만 수술전에 금속성분에 대한 패치 테스트를 시행하여 양성반응을 보이는 경우 타이타늄성분의 인공턱관절을 매식하여 금속알러지에 의한 합병증을 줄일 수 있다는 연구도 있다<sup>9)</sup>.

금속자체에 대한 알러지이외에도 인공관절재료의 마모와 함께 발생하는 작은 금속조각(powder)들에 의한 염증반응도 수술 후의 부종과 염증반응의 원인이 될 수 있다. 과두부와 관절와부 모두가 금속으로 이루어진 시스템의 경우 이러한 금속의 마모에 의한 염증 반응(metallosis)이 보고되었다. 이러한 반복적이고 지속적인 염증반응을 보일 경우 인공관절을 제거하는 것을 고려하여야 한다.

**Table 2.** Prevention of postoperative infection

Preoperative antibiotics
Isolation of oral cavity
Operation time reduction
Postoperative prophylaxis

### 3. 이소성 골형성(heterotopic bone formation)

이소성 골형성은 턱관절 강직증의 수술과 동시에 인공턱관절 수술을 하였을 경우 인공관절 주변으로 골형성이 일어나 재발이 일어나는 것을 포함하고 있다. 이를 예방하는 방법으로 유리 지방이식 (free fat graft) 등이 유용하다는 보고도 있었으며<sup>10,11)</sup>, 디스크가 온전할 경우 디스크를 내측으로 변위 시키고 인공관절와를 넣는 방법 등이 소개되었다<sup>12)</sup>.

## REFERENCES

1. Speculand B, Hensher R, Powell D. Total prosthetic replacement of the TMJ: experience with two systems 1988-1997. *British Journal of Oral and ...* 2000.
2. Mercuri LG. Avoiding and managing temporomandibular joint total joint replacement surgical site infections. *J. Oral Maxillofac. Surg.* 2012;70(10):2280-2289.
3. Burgess M, Bowler M, Jones R, Hase M, Murdoch B. Improved outcomes after alloplastic TMJ replacement: analysis of a multicenter study from Australia and New Zealand. *J. Oral Maxillofac. Surg.* 2014;72(7):1251-1257.
4. Wolford LM, Rodrigues DB, McPhillips A. Management of the infected temporomandibular joint total joint prosthesis. *J. Oral Maxillofac. Surg.* 2010;68(11):2810-2823.
5. Speculand B. Current status of replacement of the temporomandibular joint in the United Kingdom. *Br J Oral Maxillofac Surg* 2009;47(1):37-41.
6. Schram SE, Warsaw EM, Laumann A. Nickel hypersensitivity: a clinical review and call to action. *Int. J. Dermatol.* 2010;49(2):115-125.
7. Thienpont E, Berger Y. No allergic reaction after TKA in a chrome-cobalt-nickel-sensitive patient: case report and review of the literature. *Knee Surg Sports Traumatol Arthrosc* 2013;21(3):636-640.
8. Kręcis B, Kieć-Świerczyńska M, Chomiczewska-Skóra D. Allergy to orthopedic metal implants - a prospective study. *Int J Occup Med Environ Health* 2012;25(4):463-469.
9. Hussain OT, Sah S, Sidebottom AJ. Prospective comparison study of one-year outcomes for all titanium total temporomandibular joint replacements in patients allergic to metal and cobalt-chromium replacement joints in patients not allergic to metal. *Br J Oral Maxillofac Surg* 2014;52(1):34-37.
10. Mercuri LG, Ali FA, Woolson R. Outcomes of total alloplastic replacement with periarticular autogenous fat grafting for management of reankylosis of the temporomandibular joint. *J. Oral Maxillofac. Surg.* 2008;66(9):1794-1803.
11. Sidebottom AJ, surgeons UTR, Oral BAO, Surgeons M. Guidelines for the replacement of temporomandibular joints in the United Kingdom. 2008.
12. ShanYong Z, Liu H, Yang C, Zhang X, Abdelrehem A, Zheng J, et al. Modified surgical techniques for total alloplastic temporomandibular joint replacement: One institution's experience. *J Craniomaxillofac Surg* 2015;43(6):934-939.

# 대한치과이식임플란트학회

## ◆ 회장단, 이사 및 감사 명단 ◆

### 회 장

김현철 (리빙웰치과병원)

### 차기회장

이종호 (서울대 치과병원)

### 부회장

김태인 (태원치과)

류재준 (고려대 안암병원)

김영균 (분당서울대병원)

김용호 (김용호치과)

우승철 (마포리빙웰치과)

김형준 (연세대 치과병원)

권공록 (경희대 치과병원)

### 총무이사

송영대 (이순치과)

### 편집이사

팽준영 (경북대병원)

### 공보이사

최병갑 (연세힐링치과)

### 보험이사

임요한 (이레치과의원)

### 치무이사

최병준 (경희대 치과병원)

### 학술이사

권용대 (경희대 치과병원)

### 연수이사

전상호 (고려대 안암병원)

### 섭외이사

이부규 (서울아산병원)

### 국제이사

박관수 (인제대 상계백병원)

### 정보통신이사

양병은 (한림대 성심병원)

### 학술이사

박원희 (한양대 구리병원)

### 교육이사

김은석 (위례서울치과)

### 기획이사

윤여은 (뉴욕NYU치과)

### 자재이사

안진수 (서울대 치의학대학원)

### 복지후생이사

김태영 (서울김스치과)

### 재무이사

김동근 (뉴욕BNS치과)

### 법제이사

김윤관 (김윤관치과)

### 연구이사

이희경 (복음치과)

### 조사이사

지영덕 (원광대 산본치과병원)

### 문화이사

이강현 (이사랑치과)

### 총무실행이사

박휘웅 (서울에이스치과)

### 연수실행이사

심재현 (심재현치과)

### 공보실행이사

심혜원 (한림대 성심병원)

### 연구실행이사

박영범 (연세대 치과병원)

### 자재실행이사

이은영 (충북대병원)

### 복지후생실행이사

정영균 (보스톤치과)

### 학술실행이사

이창진 (L&B치과)

### 교육실행이사

노관태 (경희대 치과병원)

### 섭외실행이사

서호균 (강남형치과)

### 연구실행이사

박슬희 (사과꽃치과)

### 조사실행이사

이정우 (경희대 치과병원)

### 문화실행이사

지 속 (고려대 안암병원)

### 재무실행이사

염지훈 (연세포시즈치과)

### 교육실행이사

최성백 (파스텔치과)

### 기획실행이사

전인성 (서울H치과)

### 보험실행이사

최희수 (21세기치과병원)

### 치무실행이사

장근영 (서울하이안치과)

### 편집실행이사

이덕원 (강동경희대학교치과병원)

### 교육실행이사

신동렬 (강남루덴치과)

### 기획실행이사

오상운 (아크로치과)

### 자재실행이사

최 봄 (가톨릭대 여의도성모병원)

### 정보통신실행이사

이창규 (당진이치과병원)

### 평이사

김현만 (서울대 치의학대학원)

문홍석 (연세대 치과병원)

황경균 (한양대병원)

지유진 (강동경희대 치과병원)

안강민 (서울아산병원)

피성희 (원광대 치과병원)

이재관 (강릉원주대 치과병원)

김정범 (서울엠플란트치과)

김정호 (서초부부치과)

이대희 (이대희 서울치과)

이승표 (서울대 치의학대학원)

김태일 (서울대 치과병원)

윤종일 (연치과)

여인성 (서울대 치과병원)

양성환 (미소가 있는 치과)

김기섭 (화인치과)

강만석 (수원리빙웰치과)

이장렬 (리빙웰치과병원)

홍종락 (삼성서울병원)

정승미 (연세대 원주세브란스기독병원)

박준범 (가톨릭대 서울성모병원)

이창균 (크리스탈치과)

이진환 (뉴욕모아치과)

이양진 (분당서울대병원)

허인식 (허인식치과)

변준호 (경상대병원)

유선경 (닥터스마일치과)

한승희 (서울미래치과)

신승일 (경희대 치과병원)

### 명예회장

류인철 (서울대 치과병원)

### 감 사

권종진 (덕터권치과)

박희운 (박희운치과)

# 대한치과이식임플란트학회

## ◆ 지부 임원 명단 ◆

### 부산 지부

T. 051-728-0275

회 장 신지훈  
부 회 장 김태오  
총 무 이정근  
학 술 이민호  
강은숙  
재 무 송준호  
성진우  
기 획 임동렬  
공 보 이창윤  
섭 외 강현구  
교 육 이승환  
감 사 곽태덕  
명예회장 우원희  
강인구  
배문서  
김충경  
이형모

### 대구경북 지부

T. 053-255-2804

회 장 이근호  
부 회 장 정상규  
강상환  
총 무 김학균  
학 술 차두원  
박인숙  
재 무 이승엽  
공 보 김명윤  
이 사 유정호  
김진석  
정택균  
감 사 장윤제

### 경기인천 지부

T. 031-216-7040

회 장 강만석  
부 회 장 송승일  
총 무 윤정훈  
학 술 김태완  
홍성진  
재 무 이호경  
공 보 한민우  
법 제 황규봉  
연 구 지역덕  
교 육 신재명  
연 수 김윤호  
보 험 홍성태  
국 제 정태민  
감 사 문필성  
명예회장 이정근

### 대전충청 지부

T. 042-536-8405

회 장 조영진  
부 회 장 이강봉  
이봉호  
총 무 김광호  
학 술 김 훈  
재 무 이한규  
공 보 김준효  
교 육 이진한  
법 제 김재진  
보 험 심재환  
자 재 김상중  
정보통신 박후섭  
대외협력 원정연  
연 구 최정구  
홍 보 김동석  
기 획 이호진  
탕우룡  
감 사 강한중  
명예회장 이규섭  
고 문 남용욱  
조봉연  
김성수  
양수남

### 경남 지부

T. 055-241-1933

회 장 배용수  
부 회 장 권경록  
총 무 한동기  
학 술 고광수  
재 무 이준영  
공 보 류호철  
명예회장 김창목  
고 문 조성호  
이장호  
문명용

### 광주전남 지부

### 전북 지부

# 대한치과이식임플란트학회

## ◆ 평의원 명단 ◆

### 의장단

#### 의장

김우성 (프레스치과)

#### 부의장

유달준 (창아치과)

#### 사무총장

우승철 (마포리빙웰치과)

### 평의원

양재호 (양재호치과)

안성모 (한누리치과병원)

김성수 (서울휴치과)

김만용 (국민건강보험공단 일산병원)

이상필 (필치과병원)

정기범 (제이치과)

김명진 (서울대 치과병원)

장상건 (내이치과병원)

박일해 (박일해치과)

유지훈 (유지훈치과)

우원희 (우치과)

류동목 (강동경희대 치과병원)

김현철 (리빙웰치과병원)

김석순 (킴스치과병원)

이종호 (서울대 치의학대학원)

이재윤 (덕영치과병원)

지영철 (지영철치과)

류인철 (서울대 치의학대학원)

이영중 (이대리빙웰치과)

김창목 (한서치과)

오희균 (전남대 치과병원)

김태인 (태원치과)

최동주 (한림대 강동성심병원)

고승오 (전남대 치과병원)

배용수 (연세치과)

조영진 (세창치과)

김수관 (조선대 치의학전문대학원)

이근호 (리즈치과)

이봉호 (서울플란트치과)

이정근 (아주대학교병원)

이형모 (아름다운이치과)

강만석 (수원리빙웰치과)

김광호 (서울명문치과)

권대근 (경북대 치과병원)

김성곤 (강릉원주대 치과병원)

송영대 (이손치과)

윤정훈 (꿈을심는치과)

김준호 (서울유니스치과)

신지훈 (조은치과)

한동기 (즐거운치과)

권경환 (원광대 치과병원)

김용덕 (부산대 치과병원)

이한규 (이한규치과)

김학균 (신기행복을심는치과)

(졸업년도 순)



# 대한치과이식임플란트학회 편집위원회 규정

제정 2009. 08. 22

## 제 1 조 (편집위원회의 설치)

본 학회의 회칙 제4조 2항과 제14조에 의하여 편집위원회(Editorial Board)를 설치한다.

## 제 2 조 (편집위원회의 활동)

- 본 위원회는 대한치과이식임플란트학회의 학술지인 대한치과이식임플란트학회지(Journal of Dental Implant Research)에 관한 제반 업무와 기타 본회에서 위탁한 간행물의 발간 업무를 수행한다.
- 대한치과이식임플란트학회지는 연 4회 발행하며, 발행일은 매년 3월 31일, 6월 30일, 9월 30일, 12월 31일로 한다.

## 제 3 조 (편집위원회의 구성)

- 본 위원회는 위원장(Editor-in-Chief) 1인, 편집간사(Managing Editor) 1인, 그리고 각 전문 분야별 편집위원(Editors)으로 구성한다.
- 외국의 저명학자를 편집위원으로 위촉할 수 있다.

## 제 4 조 (편집위원장 및 편집위원의 임명)

- 편집위원장은 회장이 임명한다.
- 편집간사는 위원장이 제청하고 회장이 임명한다.
- 편집위원은 임플란트 관련 분야의 전문성을 고려하여 필요 인원을 편집위원장이 위촉한다.

## 제 5 조 (편집위원장, 편집간사 및 편집위원의 임기)

- 편집위원장, 편집간사 및 편집위원의 임기는 학회 임원의 임기와 같다.
- 편집위원장, 편집간사 및 편집위원은 업무의 연속성을 위하여 연임할 수 있다.

## 제 6 조 (편집위원회 소집 및 의결 정족수)

- 위원회는 위원장이 필요 시 소집하고 그 의장이 된다.
- 위원회는 재적위원 과반수로 개최하고, 출석위원 과반수의 찬성으로 의결한다. 단, 가부동수인 때는 의장이 의결한다.
- 위원회의 소집 시 해외거주 및 해외출장 중인 편집위원은 재적위원에 포함시키지 않는다.
- 학회 제 임원 및 기타 간사는 필요시 위원장의 요청에 의하여 위원회에 참석하여 업무를 협의할 수 있다.

## 제 7 조 (편집위원장의 임무)

편집위원장(Editor-in-Chief)은 위원회를 대표하며 그 의장이 된다. 또한 심사가 완료된 논문의 최종 게재 여부를 결정한다.

## 제 8 조 (편집간사의 임무)

- 편집간사(Managing Editor)는 투고된 논문의 심사 일체 과정을 담당한다. 즉, 투고 논문을 분야별로 분류하여 적절한 심사위원을 선정한 뒤 논문을 심사토록 하며 투고 규정에 맞지 않는 논문은 저자에게 반송한다.
- 필요한 경우 편집위원 이외의 전문가에게 논문심사를 의뢰할 수 있다.

## 제 9 조 (편집위원의 임무)

편집위원(Editor)은 투고된 논문에 대해 심사를 실시하고, 게재가 결정될 경우 인쇄 가능한 상태로 수정 요청할 권한과 의무를 가진다.

## 제 10 조 (기타사항)

- 본 규정에 포함되지 않는 사항은 위원회의 의결에 따른다.
- 연구년, 해외장기출장 등의 사유로 임무 수행이 불가능한 경우는 임기 중에도 편집위원장의 제청을 거쳐 회장이 편집간사를 교체할 수 있다.
- 연구년, 해외장기출장 등의 사유로 임무 수행이 불가능한 경우는 임기 중에도 편집위원장이 편집위원을 교체할 수 있다.

## 부 칙

본 규정은 2009년 8월 22일부터(평의원회 제정 승인을 받은 날로부터) 유효하다.

# 대한치과이식임플란트학회지 심사 규정

제정 2009. 08. 22

## 제 1 조 (심사위원의 위촉 및 임무)

심사위원은 치과 임플란트 관련 학문 분야의 전문 지식을 갖춘 연구자 및 임상가 중에서 편집위원장이 위촉한다. 심사위원의 임기는 편집위원의 임기와 같으며 업무의 연속성을 위하여 연임할 수 있다. 심사위원은 의뢰된 논문을 규정에 따라 객관적으로 공정하게 평가하고 평가결과를 정해진 기간 내에 편집위원회에 통보해야 한다.

## 제 2 조 (심사위원 결정)

투고 논문의 심사위원은 논문의 내용과 관련 분야를 고려하여 편집간사가 정한다.

## 제 3 조 (심사위원수)

대한치과이식임플란트학회지에 게재 신청한 논문의 평가는 1편당 3인의 심사위원이 심사하는 것을 원칙으로 한다.

## 제 4 조 (평가범주)

대한치과이식임플란트학회지에 게재 신청한 논문의 평가는 수정과 보완의 필요성 정도에 따라 다음과 같이 3개의 범주로 구분한다.

- A: 사소한 편집사항 수정 후 심사 없이 게재
- B: 지적 사항의 저자 수정 후 재심사
- C: 게재 불가

## 제 5 조 (평가범주의 내용)

각 평가 범주에 구체적인 내용은 다음과 같다.

- A: 사소한 편집사항 수정 후 심사 없이 게재

논문의 내용이 결정적인 문제가 없거나 일부만 보완한 후에 바로 게재할 수 있다고 판단되는 경우로서 평가자는 평가서에 보완 권고사항을 명기한다. 집필자의 보완결과는 평가자에게 회부하지 않고 편집위원장 또는 편집위원회에서 수정사항을 확인 후 게재를 확정한다.

- B: 지적 사항의 저자 수정 후 재심사

논문의 내용은 게재할 가치가 있으나 부분적으로 반드시 수정하거나 보완할 필요가 있는 경우로서 이 경우 평가자는 수정 보완 요구사항과 권고사항으로 나누어 그 내용을 평가서에 명기한다.

집필자가 수정 보완한 논문을 평가자에게 다시 회부하여 수정보완이 적절한지 확인한 후 게재를 확정하고, 추가적인 수정보완이 필요하면 다시 평가절차를 거친 다음 편집위원장 또는 편집위원회에서 최종 게재 여부를 확정한다.

- C: 게재 불가

논문의 내용이 학회지의 목적이거나 편집방침에 부합하지 않거나 학회지에 게재할 가치가 없는 것으로 판단되는 경우로서 평가자는 게재 부적합 사유를 상세하게 기술하고 편집위원장 또는 편집위원회에서 집필자에게 통보한다.

## 제 6 조 (게재결정)

편집위원회는 편집위원장의 소집에 의해 심사논문 평가 결과를 취합하여 게재 여부를 결정한다.

## 제 7 조 (편집위원장의 권한)

평가자 간에 심사결과가 다를 경우에는 편집위원장이 최종 결정한다.

## 부 칙

본 규정은 2009년 8월 22일부터(평의원회 제정 승인을 받은 날로부터) 유효하다.

# 대한치과이식임플란트학회지 투고규정

개정 2007. 10. 15

개정 2009. 08. 22

개정 2011. 09. 27

## 1. 투고 자격

투고자격은 치과의사 및 임플란트 유관학문에 종사하거나 편집위원회에서 인정하는 사람으로 한다.

## 2. 원고종류 및 심사

본 학회지는 원저(original article), 임상연구(clinical analysis), 증례보고(case report), 종설(review article) 및 질의 답변(brief communication or correspondence) 등으로 하며, 위에 속하지 않는 기타 원고는 편집위원회에서 게재 여부를 심의 결정한다. 채택 여부는 편집위원회에서 결정하며 채택된 원고 내용의 수정, 보완 또는 삭제를 요구할 수 있다.

## 3. 저작권

게재가 결정된 원고의 저작권은 대한치과이식임플란트학회로 귀속되며, 논문의 저작자는 원고 게재 신청서 상의 투고규정에 동의한다고 “저작권 양도 동의서”에 서명하여야 한다. 저자가 원고게재신청서를 제출함으로써 대한치과이식임플란트학회는 게재된 원고를 학회지나 다른 매체에 출판, 매도, 인쇄할 수 있는 권리를 가진다. 저작권 양도 동의서는 학회 사무실로 우편 또는 팩스로 발송하거나, 스캔하여 이메일로 보낼 수 있다.

## 4. 중복게재에 대한 원칙

타 학술지에 이미 발표되었거나 게재가 예정된 원고의 내용과 동일 또는 유사한 원고는 게재할 수 없다. 중복 게재가 발견된 경우 학회 규정에 따라 저자에게 불이익을 줄 수 있다.

## 5. 원고 심사과정

투고된 원고는 편집위원장이 심사적합성 여부를 판단한다. 적합하다고 판단한 논문에 관하여 3인 이상의 해당분야 심사위원에게 심사(peer review)를 요청한다. 심사결과를 바탕으로 편집위원이 재검토하여 채택여부를 결정한다.

## 6. 언어 및 용어

원고는 한글 또는 영어로 작성하며, 모든 원고의 초록은 영어로 작성한다. 한글논문 작성 시 학술용어는 교육부 발생 과학기술용어집과 대한의사 협회에서 발행한 의학용어집과 치의학용어집의 최신판에 준하여 한글로 표기한다. 단 원어를 우리말로 번역하였을 때 그 의미가 명확하지 않을 시에는 괄호 안에 원어나 한자를 첨부할 수 있다. 약품명은 특정 제품에 대한 연구가 아닌 한 원칙적으로 일반명으로 표기한다.

## 7. 원고의 제출형식

원고의 작성 시 MS word(.doc) 문서작성 프로그램으로 작성하여야 한다.

원고는 A4 용지를 사용하고, 맞춤법, 띄어쓰기를 정확하게 한다.

원고의 본문 글자 크기는 10으로 하고, 줄 간격은 1.5줄(150%)로 한다.

## 8. 원고의 작성

논문은 다음 순서로 작성한다.

표지, 초록, 본문, 참고문헌, 도표, 그림/사진의 순으로 각각 페이지를 띄어서 작성한다.

## 9. 표지(Cover Page)

### 1) 구성

논문제목, 저자, 소속기관, 공지사항, 교신저자 정보 등을 표기한다.

### 2) 논문제목

한글논문인 경우에는 반드시 영문제목을 표기하여야 하며, 영문제목은 첫 글자만 대문자로 한다. 제목은 부제목을 포함하여 한글의 경우 50자 이내, 영문의 경우 100자 이내로 한다.

### 3) 저자

저자 명기는 논문작성의 기여도 순으로 배열하여 대표저자(제1저자)를 처음에 기재하고, 이후 각 저자의 소속을 자세히 기재한다. 저자명 사이는 쉼표로 분리하여 나열한다. 한글의 경우 영문이름을 기재해야하며, full name으로 표기하여야 한다.

### 4) 소속기관

제1저자와 소속이 다른 저자는 아라비아 숫자로 각 저자 이름 뒤와 소속 앞에 각각 <sup>1,2,3</sup>과 같이 어깨번호로 표기해 구분한다. 한글과 영문 모두 표기한다.

5) 교신저자(Corresponding author) 표기

교신저자는 성명, 학위(예 DDS, PhD), 소속, 소속기관의 주소, 연락처(사무실 전화번호, 팩스), e-mail 주소를 표지 하단에 국문과 영문 모두 자세하게 표기한다.

6) 공지사향(Acknowledgement)

연구비 수혜논문의 여부, 연구지원관계 등에 대하여 기술한다.

7) 쪽제목(Running title)

각 페이지 상단에 들어갈 쪽제목을 한글과 영문 각각 10단어 이내로 작성한다.

10. 초록(Abstract)

1) 형식

모든 원고의 초록은 영문으로 작성한다.

2) 내용

초록에는 원고의 제목, 저자 소속을 표기하지 않고 원고의 목적, 연구대상 및 방법, 결과와 결론의 순서로 문단을 나누어서 정리하고 원고의 내용을 한눈에 파악할 수 있도록 간결하게 서술하여야 한다. 증례보고의 경우 서론, 증례 및 결론의 순으로 한다.

3) 분량

원저나 임상연구의 경우 영문 약 300단어 이내로 하고 증례보고, 종설 등은 영문 200단어 이내로 작성함을 원칙으로 한다.

4) 중심단어(Key words)

초록의 끝 부분에 영어로 5단어 이내의 중심단어(Key words)를 부여한다. 가능하면 해당 중심단어가 미국 국립의학도서관의 medical subject heading (MeSH)에 있는지를 확인한다. 소문자로 작성하되 첫 글자는 대문자로 한다.

(예) Key words: Implant, Bone graft,...

11. 본문

1) 구성

원저/임상연구의 경우에는 서론, 연구대상 및 방법, 결과, 고찰, 결론 등의 순서로, 증례보고 등의 경우에는 서론, 증례보고, 고찰의 순서로 구성함을 원칙으로 한다.

2) 저자인용

본문 중에 참고 문항의 저자를 인용한 경우 외국인인 성(surname)만 기술하고, 한국인은 영문 성을 적는다.

(예) Martin 등, Park 등

3) 서론

논문의 목적과 연구배경 및 원리를 요약하고, 참고문헌도 직접 관련된 것으로 제한한다. 관련된 주제를 광범위하게 재론하거나 종설처럼 나열하지 않고 발표할 결과나 결론을 포함시키지 않도록 한다.

4) 대상 및 방법

연구방법을 제시한다. 환자, 실험동물 또는 대조군 등을 명백하게 제시하고 다른 사람이 이 방법에 따라 동일한 연구를 할 수 있도록 자세하게 적는다. 특히 대상 질병을 확인한 방법과 관찰자의 구관을 통제된 방법을 설명한다. 기자제나 시약의 경우 상품명, 제조회사와 제조국을 괄호 안에 명기한다. 상품명을 인용할 경우 처음 인용 시에 상품명, 제조사, 제조도시, 나라 순으로 ( )안에 표기한다. 연구방법 중 사람과 동물을 대상으로 하는 실험의 경우, 연구윤리심의위원회(Institutional Review Board, IRB)의 심의를 받아야 하며, 승인번호를 원고에 명기하여야 한다.

5) 결과

관찰결과를 논리적 순서로 기술하며, 본문과 맞추어 표와 그림, 사진을 사용하며, 도표에 있는 모든 자료를 본문에 중복하여 나열하지 않고 중요한 요점과 경과를 기술한다.

6) 고찰

연구의 결과 중에서 중요하거나 새로운 소견을 강조하고 이에 따른 결론을 기술한다. 서론과 결과에 기술한 것을 중복하여 기술하지 않도록 한다.

7) 결론

서론에서 제기한 문제와 연구를 통하여 얻은 결론과 고찰에서 정리된 내용을 간략하게 요약한다. 이 때 결과부분에서 언급된 연구결과를 그대로 옮겨 적지 않도록 하며 논문에서 얻은 저자의 주장을 포함시킨다.

12. 참고문헌

1) 원칙

모든 참고문헌은 영문으로 작성한다. 한글로 작성된 논문도 영문으로 참고문헌을 작성한다.

2) 인용되는 참고문헌의 수는 아래 규정에 따른다.

종설(제한 없음), 원저(50개 이내), 임상연구(30개 이내), 증례보고(25개 이내), 질의/답변(5개 이내)

3) 인용번호

본문에 인용된 순서에 따라 아라비아 숫자로 번호를 부여하고, 본문 중 문헌 번호는 어깨번호로 표기한다. 문장의 끝에는 마침표 전에 표기한다. 여러개의 참고문헌이 인용된 경우는 콤마를 사용하고, 연속된 3개 이상의 참고문헌은 -으로 연결한다.

(예) <sup>1)</sup>, <sup>2, 3)</sup>, <sup>4-6)</sup>, <sup>5-7, 9, 10)</sup>.

4) 배열

인용 순으로 배열한다.

5) 저자이름

외국인의 경우 성을 적은 후 이름은 약자로 표기하며 한국인의 경우 영문으로 성을 적은 후 이름은 약자로 표기한다. 저자명은 성은 첫글자만 대문자로 쓰고 이름은 대문자 약자로 표기한다.

(예) Jones ER, Park JU

6) 저자 숫자

저자는 6명까지만 기록하고, 7명 이상인 경우는 'et al'로 표시한다.

7) 기술형식

① 정기 간행물의 경우: 저자명, 논문제목, 잡지이름 (Index medicus에 등재된 약자), 연도;권:시작쪽 - 끝쪽(바뀐 숫자만).

(예) Jones ER, Smith IM, Doe JQ. Occlusion. J Prosthet Dent 1985;53:120-9.

② 단행본의 경우: 저자명, 책이름, 판수, 출판도시: 출판사, 출판연도.

(예) Babush CA. Implants. 1st ed. Philadelphia: W.B. Saunders Co., 2001.

③ 단행본 내에서 인용하는 경우: 저자명. 장제목. In: 편집자명, editor. 책이름. 판수. 출판도시: 출판사, 출판연도; 시작쪽 - 끝쪽(바뀐 숫자만).

(예) Skalak R. Aspects of biomechanical considerations. In: Branemark PI, Zarb GA, Albrektsson T (eds). Tissue-Integrated Prostheses: Osseointegration in Clinical Dentistry. Chicago: Quintessence, 1985:117-28.

### 13. 도표

1) 원고 1장에 도표 1개씩 간결하고 명확하게 영문문장으로 작성한다.

2) 도표번호와 제목은 도표의 상단에 작성하며 연 번호는 'Table'이라는 표시 뒤에 아라비아 숫자 번호를 사용하며 숫자 뒤에 마침표를 찍는다.

(예) Table 1. Patients distribution.

3) 제목 첫 단어의 첫 글자는 대문자를 사용하고 제목의 끝에 마침표를 찍는다.

4) 주석

5) 어깨표시나 약자로 표기한 부분의 설명은 도표의 좌하단에 기술한다.

### 14. 그림/사진

1) 그림이나 사진은 인쇄과정에서 축소되더라도 영향을 받지 않도록 원고 1장에 그림/사진 1개씩 충분히 크고 명료하게 작성되 깨끗하고 선명한 원본 사진이어야 한다. 파일로 제출 시 해상도가 300 dpi 이상이어야 한다.

2) 일련번호는 'Fig'라는 표시 뒤에 마침표를 찍고 한 칸을 띄고 본문 인용 순서대로 아라비아 숫자 번호를 사용하며 마침표를 찍는다. 본문에서 문장의 제일 마지막에 인용한 경우는 마침표 다음에 빈칸 없이 괄호를 이용하여 삽입한다.

(예) 임플란트의 모식도는 다음과 같다.(Fig. 1)

제목 및 설명은 영문으로 하고, 첫 단어의 첫 글자는 대문자로 한다.

(예) Fig. 1. A diagram of figure. A. Circle. B. Rectangle.

### 15. 고유명사, 숫자, 측정단위

인명, 지명 그 밖에 고유명사는 그 원래 글자를 사용하며 숫자는 아라비아 숫자를 사용한다. 길이, 높이, 질량, 부피 등의 측정 단위는 모두 미터법 단위를 사용한다. 치아의 표기는 치식 번호 대신 설명으로 한다.

### 16. 원고의 접수

원고의 접수는 수시로 하고, 접수일은 편집위원회에 접수된 날로 한다.

### 17. 원고 접수처

이메일(editkaid@kaidimplant.or.kr) 또는 기타 저장장치로 학회사무실로 제출하며 기타사항은 www.kaidimplant.or.kr을 참조한다.

대한치과이식임플란트학회

(03080) 서울특별시 종로구 대학로 101 (연건동) 서울대학교치과병원 B168호

TEL: (02) 2273-3875, FAX: (02) 2273-3871

# INSTRUCTIONS FOR AUTHORS

---

Journal of Dental Implant Research is the official peer-reviewed, quarterly publication of the Korean Academy of Implant Dentistry (KAID). The Journal publishes original research papers, clinical observations, review articles, viewpoints, commentaries, technical note, case reports, and letters to the editor in subjects relating to clinical practice and research into dental implantology. Manuscripts should be sent to [editkaid@kaidimplant.or.kr](mailto:editkaid@kaidimplant.or.kr) for publication.

## 1. Editorial Policy

All submitted manuscripts should be original and should not be considered by other scientific journals for publication at the same time. Any part of the accepted manuscript should not be duplicated in any other scientific journal without permission of the Editorial Board. If duplicate publication related to the papers of this journal is detected, the authors will be announced in the journal and their institutes will be informed, and there also will be penalties for the authors. Review and procedures on all ethics related issues including ethical regulations and plagiarism/redundant publication/research misconducts follow Good Publication Practice Guidelines for Medical Journals ([http://www.kamje.or.kr/publishing\\_ethics.html](http://www.kamje.or.kr/publishing_ethics.html)) made by Korean Association of Medical Journal Editors.

## 2. Copyright

Copyright of all published materials are owned by the Korean Academy of Implant Dentistry and authors must sign to agree with submission regulations on the application form for submission.

## 3. Language

A manuscript can be written in Korean or English. Abstract and references of all manuscript should be written in English.

## 4. Submission of Manuscript

Manuscript should be submitted in the file format of Microsoft Word Software. Manuscripts should be typed on A4 size, double-spaced, using font size of 10 with margins of 25 mm on each side and 30 mm for the upper and lower ends. The article should be organized in the order of Cover page, Abstract, Text, References tables, figure Legends, Figures. Each new section's title should begin on a new page. Number pages consecutively, beginning with the Cover page. Page numbers should be placed at the middle of the bottom of page.

## 5. Cover Page

- 1) Cover page should include the title, the names of authors, the affiliation of authors, the information of corresponding author, and running title. Conflict of interest, Acknowledgement (if necessary).
- 2) Title should be concise and precise. Only the first letter of the first word of title should be capitalized. The names of the authors should be fully described.
- 3) Names of authors are arranged according to contribution to the manuscript. Leading author (first author) is presented first, then other authors are written in detail. The names of authors are separated with commas and English names are shown as full name.  
(Ex) Chul-Soo Kim, Jong-il Lee
- 4) One organization shall be indicated without number and if there are two or more organizations, those of the first and other authors shall be numbered in order in shoulder brackets and written in Korean and English at the bottom of the cover. The English-written organizations shall have only their first letters and proper nouns indicated in capital letters. If an author belongs to two or more organizations, they shall be indicated in shoulder numbers, which shall have commas placed between themselves:  
(Ex) Chul-Soo Kim<sup>1,2</sup>, Jong-il Lee<sup>2</sup>  
<sup>1</sup>Department of Oral and Maxillofacial Surgery, College of Dentistry, ○○ University, <sup>2</sup>Department of Oral and Maxillofacial Surgery
- 5) The information of corresponding authors  
A corresponding author shall be indicated separately. Its name, organization and address shall be indicated in both Korean and English. Telephone and fax numbers and email address shall be placed below them.

6) Running title (less than 10 words) should be included in cover page.

## 6. Abstract

All manuscripts should be structured with four subsections: Purpose, Materials and Methods, Results, and Conclusions, length of abstract should be equal to or less than 300 words. A list of keywords, with a maximum of 6 items, should be included at the end of the abstract.

(Ex) key words: Implant, Bone graft, ...

## 7. Text

### 1) Introduction

The purpose, the academic background and the principal of a manuscript are summarized and references are limited to directly related ones. It should not discuss a related topic extensively and cite one after another like collective or current review. Also, it should not contain results or conclusion, which will be reported.

### 2) Materials and Methods

This part describes research methods. Patients, experimental animals or control group should be presented clearly and written in detail for other researchers to perform a same study by following the methods. In particular, methods of identifying a target disease and of controlling subjectivity of observers should be explained. Machinery or reagents shall have their names, manufacturers, cities and countries specified in brackets. ® or ™ shall not be used. If they are repeated, drug or product names alone shall be specified.

(Ex) Only Xenogenic bone (Bio-Oss, Geistlich Pharmaceutical, Wolhusen, Switzerland) was used and Bio-Oss with particle size of 1,000 µm or less was used.

Well-known methods including ones for statistical analysis should present references, and relatively new methods or modified methods from existing ones should provide references, introduce them simply and explain reasons why authors used them and their advantages and disadvantages.

P-value, used in statistics, shall be indicated in capital letter and italics.

(Ex)  $P < 0.05$

For studies conducted with persons or experimental animals, they should be approved by Institutional Review Board (IRB) and their approval number should be written in manuscripts.

### 3) Results

Results are reported by following a logical order and use tables, figures or pictures used. Data given in tables and figures should not be repeated in a main text, and only critical points and progress are described.

### 4) Discussion

Among results important and new ones are emphasized and conclusions based on them are written. Contents shown in the introduction and the result parts should not be repeated. Application ranges of results, limitations for interpretation and applicability in future studies are written. In addition, this part compares and discusses other related studies and links the purpose and the conclusion of a study. At this time, conclusions not based on data or unsubstantiated opinions should be avoided. A possible new hypothesis from obtained data can be suggested and appropriate methods to confirm it also should be presented.

### 5) Conclusions

A question asked in the introduction, results from a research and a main idea of discussion are summarized clearly. At this time, results should not be repeated simply and authors' opinion obtained from a research should be included.

## 8. References Style

1) The accuracy of references is the responsibility of the authors. All references should be written in English. References should be numbers in the order they appear in the text and the number should be same with superior numbers in the main text.

2) At the end of a sentence, a quotation number shall be placed before a period. Several references shall be listed with commas. Three or more references, listed in succession, shall be connected with each other, using "-".

(Ex) <sup>1)</sup>, <sup>2, 3)</sup>, <sup>4-6)</sup>, <sup>5-7, 9, 10)</sup>.

3) The Authors' surnames are followed by abbreviations of their given names.

(Ex) Jones ER, Park JU

If the number of authors is six or less, all their names are presented and if it is seven or more, 'et al.' is used.

#### 4) Reference form

- ① Journals: Names of authors. Title of an article. Name of the journal (abbreviation registered in Index Medicus) year;volume:starting page-ending page (only changed number).  
(Ex) Jones ER, Smith IM, Doe JQ. Occlusion. J Prosthet Dent 1985;53:120-9.
- ② Books: Names of authors. title. edition. location of publication: publisher; year of publication.  
(Ex) Babush CA. Implants. 1st ed. Philadelphia: W.B. Saunders Co., 2001.
- ③ When a chapter is quoted from a book: chapter author name. chapter title In: Editor name, ed(s). Book name. edition. City: publishing company; year: Beginning pageend page.  
(Ex) Skalak R. Aspects of biomechanical considerations. In: Branemark PI, Zarb GA, Albrektsson T (eds). Tissue-Integrated Prostheses: Osseointegration in Clinical Dentistry. Chicago: Quintessence, 1985:117-28.

### 9. Tables

- 1) Tables are presented clearly on separate pages in English. Tables should be sent in Microsoft Word format(not as PowerPoint or Exel tables). The number and the title of a table or a graph are located on their upper left part. Its number presented in Arabic numerals follow the word. A period shall be placed behind an explanation.  
(Ex) Table 1. Patients distribution.
- 2) Annotation  
Parts marked with Arabic numerals are explained on the lower left part of a table or a graph. The note shall be placed in order of the original terms in brackets, their abbreviations and explanations:

### 10. Figures and Graphs

- 1) Not to be affected by reduction during the printing process, drawings or pictures should be large or clear enough on separate pages and they should be clean original ones. Their file resolution should be 300 dpi or more.
- 2) Its number presented in Arabic numerals follows the word, "Fig" after a period and a space and is ended with a period in the order of its appearance in a main text.  
(Ex) A diagram shall be drawn (Fig. 1) and a photo shall be shaped.(Fig. 2)
- 3) Its title and explanation are written in English and the first character of the first word of a title is written in capitals.  
(Ex) Fig. 1. A diagram of figure. A. Circle. B. Rectangle.
- 4) When several photos are placed in a figure, they shall be classified in capital letters A, B etc. and explained separately as follows.

### 11. Review of Manuscript

A submitted manuscript will be under peer review by two or more reviewers among reviewers designated by JDIR. The reviewers can demand revision or supplementation. The final decision of publication will be conducted by the editorial committee. If a manuscript is not suitable for publication after three times of revision, it is decided not to be published.

### 12. Publication of JDIR

JDIR is principally published Four times for a year (at the last day of March, June, September, and December).



# 저작권 양도 동의서

아래의 저자들은 제출한 아래의 논문이 출판되는 경우 다음 사항들에 대하여 동의합니다.

- 1) 이 논문은 저자들의 원저이며 다른 출판물에 인쇄 또는 전자출판물의 형태로 출판되었거나 출판을 고려하고 있지 않다.
- 2) 이 논문은 현존하는 다른 저작권을 위반하지 않았으며 저자들은 이 서약을 위반함으로써 인해 발생하는 요구나 비용을 대한치과이식 임플란트학회지와 편집위원들을 대신하여 보상할 것이다.
- 3) 이 논문에 포함된 저자들이 저작권을 가지고 있지 않는 모든 삽화나 도표의 원본을 알리고 사용에 대한 허락을 받았다.

아래의 저자들은 제출한 아래의 논문이 출판되는 경우 이에 대한 모든 형태의 저작권을 대한치과이식임플란트학회에 양도하는 데 동의합니다.

· 논문제목 (국문과 영문으로 모두 표기하십시오.)

국 문 :

영 문 :

· 저자서명 (모든 저자들의 이름을 국문과 영문으로 표기하고 각각 서명하여 주십시오.)

국문이름	영문이름	서 명	날 짜

\* 공동 저자가 더 있는 경우에는 복사하여 사용하십시오.



# JDIR

Journal of Dental Implant Research



[www.kaidimplant.or.kr](http://www.kaidimplant.or.kr)  
[www.dentalimplant.or.kr](http://www.dentalimplant.or.kr)