

자가치아골이식재와 PRP, PRF 혼합 적용을 이용한 상악동골이식술과 임플란트 식립: 증례보고

김상윤¹, 김영균^{1,2}

분당서울대학교병원 치과 구강악안면외과¹, 서울대학교 치의학대학원, 치학연구소²

Sinus bone graft using autogenous tooth bone graft material and PRP/PRF and simultaenous implant placement: case reports

Sang-Yun Kim¹, Young-Kyun Kim^{1,2}

¹Department of Oral and Maxillofacial Surgery, Section of Dentistry, Seoul National University Bundang Hospital, Seongnam,

²Department of Dentistry, Dental Research Institute, School of Dentistry, Seoul National University, Seoul, Korea

The purpose of this study was to evaluate the effectiveness of sinus bone grafting using AutoBT combined with growth factors. Patients who have tooth loss and severe alveolar bone resorption were included in this study. The patients received sinus bone grafting and implant placement using autogenous tooth bone graft material combined with platelet rich plasma (PRP) or platelet rich fibrin (PRF). In total 5 patients, 7 implants were placed. Their mean follow-up period after prosthetic loading was 27.2 months (9~40 months). Postoperative complication was developed in just one subjects which was a oroantral fistula. However, this was not related with bone graft material, and the main cause was severely inadequate residual bone height. In this case study, we concluded that bone grafting using AutoBT combined with growth factors can acheive the proper bone healing and the role of scaffold. (JOURNAL OF DENTAL IMPLANT RESEARCH 2015;34(3):81-86)

Key Words: AutoBT, PRP, PRF

서 론

골이식재의 종류는 면역학적으로 자가골, 동종골, 이종골 및 합성골로 분류되고 있다. 이식골의 치유기전은 골전도(osteconduction), 골유도(osteinduction) 및 골형성(osteogenesis)으로 분류된다. 자가골은 위와 같은 모든 기전을 지니고 있어 가장 우수한 골이식재로 알려져 있으나, 공여부에 또 다른 수술이 필요하고, 합병증이 생길 수 있으며, 어떤 경우에는 충분한 양의 골을 얻지 못할 수 있다는 단점이 있다. 자가골 단점을 보완하기 위해 동종골 및 이종골이 개발 되었으나, 자가골에 비해 골형성 능력이 낮아서 자가골에 필적하기 어렵다. 또한 교차 감염이나 항원-항체 반응을 완전히 배제 할 수는 없다. 반면에 합성골은 채득량의 한계 없이 대량 생산이 가능하고, 가격이 저렴하며, 질병 전염의 위험성은 전혀 없지만, 골전도의 기능만 가지고 있어, 단독으로 사용하기에는 문제점이 있

다¹⁾. 이상적인 골이식재는 임플란트 치유와 신생골 침투가 이루어질 수 있도록 일정 기간 공간 유지를 해야 하며, 시간이 경과하면서 골 이식재와 임플란트의 골유착이 이루어져야 하고, 임플란트 상부 보철물이 완성된 후에도 골소실이 없이 안정적인 상태를 유지해야 한다. 또한 이식재 내부로 신생골이 자라 들어올 수 있는 골전도 능력을 가져야 하고, 오래 지속될 수 있는 골조직으로 골개조가 이루어져야 하며, 예측 가능한 성공률을 보여야 한다²⁾.

이러한 장단점을 비교하여 볼 때, 근래에 도입된 발치 된 자가치아를 이용한 골 이식재의 적용이 임상적으로 효율성이 매우 높다고 할 수 있다. 자가치아골이식재(AutoBT)는 골전도와 골유도를 보이는 골이식재 중 하나로써 다양한 문헌에서 그 유용성이 알려져 있다³⁻⁵⁾. 조직학적 소견에서도 우수한 골치유를 보이며 수술 직후 빠른 골치유를 보이며 창상이 일부 벌어지면서 노출되더라도 감염에 대한 저항성이 우수하고 2차 치유가 잘 이루어지는 장점이 있어 점

Received November 23, 2015, Revised December 11, 2015, Accepted December 23, 2015.

© This is an open access article distributed under the terms of the Creative Commons Attribution Non-Commercial License (<http://creativecommons.org/licenses/by-nc/4.0>) which permits unrestricted non-commercial use, distribution, and reproduction in any medium, provided the original work is properly cited.

교신저자: 김영균, 13620, 경기도 성남시 분당구 구미동 300, 분당서울대학교병원 치과 구강악안면외과

Correspondence to: Young-Kyun Kim, Department of Oral and Maxillofacial Surgery, Section of Dentistry, Seoul National University Bundang Hospital, 300 Gumi-dong, Bundang-gu, Seongnam 13620, Korea. Tel: +82-31-787-2780, Fax: +82-31-787-4068, E-mail: kyk0505@snuh.org

접 임상에서의 적용이 증가되고 있다⁶⁻⁸⁾.

임플란트 시술 시 빠른 골유착 및 골 상태의 향상을 위하여 성장 인자를 혼합하여 적용하는 술식이 널리 이용되고 있다. 본 증례들에 서는 자가치아골이식재에 다양한 성장인자들, 특히 혈소판풍부혈장 (platelet rich plasma; PRP), 혈소판풍부섬유소(platelet rich fibrin; PRF)를 결합하여 골결손부를 재건한 후 임플란트를 성공적 으로 식립하였으며 골이식술과 임플란트의 치유과정을 관찰하였으 며 문헌고찰과 함께 결과를 보고하고자 한다^{9,10)}.

증례보고

본 연구는 치아 상실 및 심한 치조골 결손을 보이는 환자들을 대 상으로 자가치아골이식재(AutoBT, Korea Tooth Bank, Seoul, Korea)를 PRP 혹은 PRF와 혼합하여 이식한 후 임플란트가 식립된 증례들을 대상으로 하였다. 나이/성별, 골 이식 후 임플란트 식립까지의 평균 기간, 술후 합병증 등을 평가하였다.

1. PRP 제조¹¹⁾

환자에게 수술을 시행하기 전에 혈액 5 cc를 미리 채취하여 0.5 cc 헤파린과 혼합 후 원심분리기에서 3200 rpm으로 5분간 원심분 리 후 상방의 platelet poor plasma (PPP) 층과 platelet rich plasma (PRP) 층을 1 ml 주사기를 이용하여 조심스럽게 분리한다. 이것을 다시 원심분리기에서 5200 rpm으로 5분간 원심분리하여 1 ml 주사기로 상방의 PPP층을 제거하여 하방의 혈소판 농축 혈장 0.5 cc정도를 얻는다.

2. PRF 제조¹²⁾

환자에게 수술을 시행하기 전에 혈액 5 cc를 채취한 후 항응고제 가 전혀 들어있지 않은 튜브로 옮긴다. 즉시 소형 원심분리기에 장착

한 후 3000 rpm으로 10분간 원심분리한다. 튜브 하방의 적혈구층, 중간층의 PRF 혈병층, 상방의 무세포 형장층(acellular plasma, PPP)의 3개 층으로 구분됨을 볼 수 있고 중간층의 노란색 PRF clot 젤리를 채취한다. 하방의 적혈구 층은 가위 등의 기구로 잘라낸 후 사용한다.

3. 증례 1

23세 남환으로, 본원 내원 1개월 전 #16 치아를 소실하여 이에 대한 임플란트 치료를 목적으로 내원하였다. 당시 #18, 28, 38, 48 치아가 모두 마복 상태였으며, #18을 발치하여 AutoBT 처리 후 #16 부위에 골이식을 동반한 상악동 거상술 및 즉시 임플란트 식립 을 계획하였다. 수술 전 환자의 정맥으로부터 혈액을 채취하여 PRP 를 제조하고 AutoBT powder와 혼합하여 상악동골이식을 시행하 면서 동시에 임플란트를 식립하였다. 3개월 후 2차 수술 시행하였으 며 성고적으로 보철치료를 완료하였다. 보철 기능 3년 3개월 동안 발생한 합병증은 없었으며 임상 검사 및 방사선 사진 상에서 안정적 인 상태를 유지하였다.(Fig. 1)

4. 증례 2

당시 59세 남환으로 #26, 27의 심한 치조골 소실로 발치 후 임플 란트 치료를 위해 내원하였다. #26, 27을 발치하여 AutoBT 처리 후 AutoBT와 PRF를 혼합적용하여 상악동 거상술을 동반한 골이 식 및 임플란트 즉시식립을 시행하였다. 6개월 후 2차수술을 시행하 고 상부 보철치료를 완료하였다. 보철 기능 40개월동안 발생한 합병 증은 없었으며 임상 검사 및 방사선 사진 상에서도 안정적인 상태가 유지되었다.(Fig. 2)

5. 증례 3

당시 50세 여환으로, 상악 좌측 구치부 발치 후 임플란트 치료를

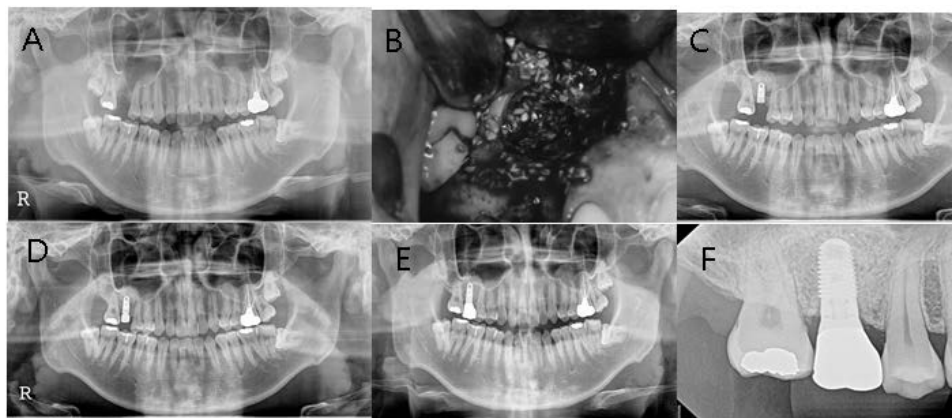


Fig. 1. Sinus bone graft using AutoBT powder and PRP and simultaneous implant placement at #16 area. (A) Preoperative panoramic radiograph. (B) Sinus bone graft using AutoBT powder and PRP through lateral window approach. (C) Postoperative panoramic radiograph (D) Panoramic radiograph after 2nd surgery. (E) Panoramic radiograph 3 years and 3 months after prosthetic loading. (F) Periapical radiograph 3 years and 3 months after prosthetic loading.

위해 내원하였다. #25, 27을 발치하여 AutoBT 처리 후 AutoBT와 Bio-Oss® (Geistlich Pharmaceutical, Wolhusen, Switzerland), PRP를 혼합하여 상악동 골이식술을 시행하였다. 3개월 후 #25, 26 부위에 임플란트 2개를 식립하고, 6개월 후 보철물을 장착하였다. 기능 1년 6개월 동안 발생한 합병증은 없었으며 임상 검사 및 방사선 사진 상에서도 문제가 발생하지 않았다.(Fig. 3)

6. 증례 4

16세 남환으로, #16의 치아유착으로 인해 교정 치료가 불가능하다고 판단되어 #16과 매복된 #18 발치하여 AutoBT 처리 후 상악동골이식술을 동반한 임플란트 치료를 계획하였다. 발치 1개월 후 AutoBT와 PRP를 혼합적용하여 상악동골이식을 시행하였다. 술 후 3.5개월 경 oroantral fistula가 발생하여, 1개월 후 CT를 촬영하고 천공 부위에 Rapiderm을 채우고 DynaBlast 0.5 cc를 이식

후 OssGuide로 덮어 fistula closure 시행과 동시에 상악동거상술을 시행하였다. fistula가 폐쇄 9개월 후 임플란트를 식립하였다. 식립 9개월 후 경과 관찰 시까지 임상 검사 및 방사선 사진 상에서 어떠한 문제도 발생하지 않았다.(Fig. 4)

7. 증례 5

36세 남환으로 소실된 #26 부위 임플란트 식립을 위해 내원하였다. #38 발치 후 AutoBT 처리하여 상악동 골이식을 동반한 임플란트 식립을 계획하였다. AutoBT와 PRP를 혼합 적용하면서 동시에 임플란트를 1회법으로 식립하였다. 식립 6개월 후 보철물 장착하였고, 기능 3년 4개월 동안 발생한 합병증은 없었으며 임상 검사 및 방사선 사진 상에서도 문제가 발생하지 않았다.(Fig. 5)

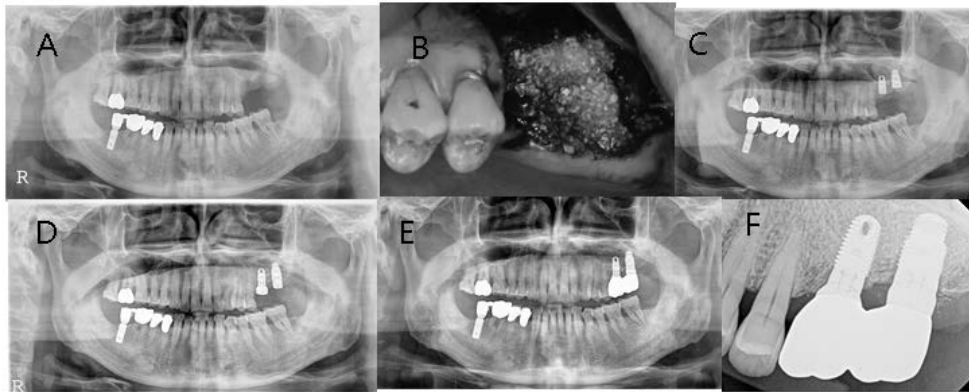


Fig. 2. Sinus bone graft using AutoBT powder and PRF and simultaneous implant placement at #26~27 area. (A) Preoperative panoramic radiograph. (B) Sinus bone graft using AutoBT powder and PRF and simultaneous implant placement. (C) Postoperative panoramic radiograph. (D) Panoramic radiograph after 2nd surgery. (E) Panoramic radiograph 40 months after prosthetic loading. (F) Periapical radiograph 40 months after prosthetic loading.

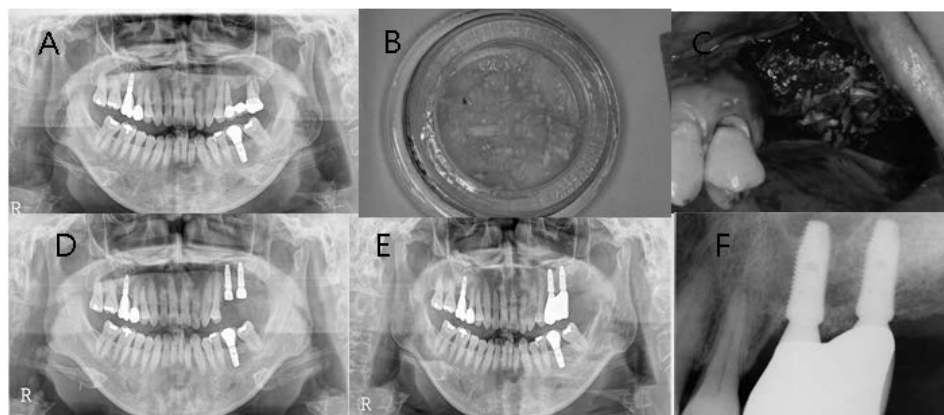


Fig. 3. Sinus bone graft using AutoBT chips, BioOss and PRP and delayed implant placement at #25~26 area. (A) Initial panoramic radiograph. (B) AutoBT chips, (C) Sinus bone graft using AutoBT chips, BioOss and PRP. (D) Panoramic radiograph after implant placement. The implants were installed 3 months after sinus bone graft. (E) Panoramic radiograph 18 months after prosthetic loading, (F) Periapical radiograph 18 months after prosthetic loading.

8. 증례 요약

총 5명의 환자(남4, 여1)들에서 7개의 임플란트가 식립되었으며 모두 AutoBT와 PRP 혹은 PRF를 혼합하여 상악동골이식술이 시행되었다. AutoBT 는 분말형이 4증례, 칩 형태가 1증례에서 사용되었다. 환자들의 나이는 평균 38세(17~60세)였다. 임플란트 4개는

골이식과 동시에 식립되었고, 3개는 일정 치유기간을 거친 후 이차로 식립되었다. 보철물 장착 후 경과 관찰 기간은 평균 27.2개월(9~40개월)이었으며, 이 중 1명의 환자에게서 구강상악동누공(oroantral fistula)이 합병증으로 발생하였지만 천공부 폐쇄 및 이차 골이식을 통해 성공적으로 치유되었다(Table 1).

고 찰

본 논문의 환자 대상 중 1명에게서 oroantral fistula가 합병증으로 발생하였는데, 이의 발생 원인은 매복치와 골유착된 #16 발치 후 상악동과 천공된 상태로 잔존골이 거의 없는 상태였기 때문으로 보이며, 골이식 재료의 차이 때문으로는 볼 수 없다고 판단된다.

자가골에 부합되는 골재생 능력을 가지면서 동종골, 이종골, 합성골의 단점을 극복할 수 있는 새로운 골이식재로서 자가치아 골이식재가 개발되었다. 김영균 등이 개발한 자가치아 골이식재의 성분은 무기질 55%, 유기질 45% 정도를 함유하고 있으며 무기질의 주성분은 수산화인회석, 베타삼인산칼슘, 팔인산칼슘, 무정형인산칼슘이다.

인간에서 채취한 자가치아 골이식재의 조직형태계측학적 분석을 통해 자가치아 골이식재를 이용한 임플란트 주변 소규모 골이식술과 상악동 골이식은 2~4개월 후에 우수한 골전도성 치유를 보이는 것이 확인되었다. 또한 자가치아 골이식재를 이용한 골유도 재생술에

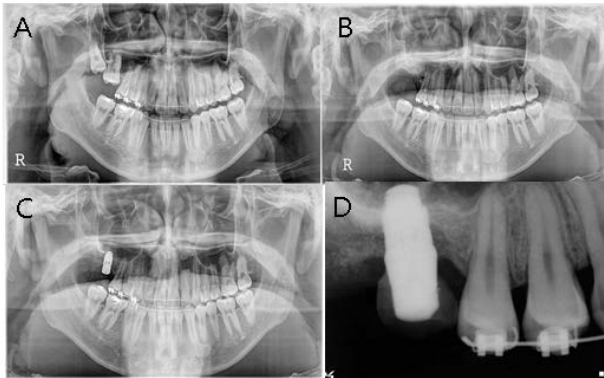


Fig. 4. Sinus bone graft using AutoBT powder and PRP and delayed implant placement at #16 area. (A) Preoperative panoramic radiograph. (B) Panoramic radiograph after bone graft (C) Panoramic radiograph after implant placement. (D) Periapical radiograph 9 months after prosthetic loading.

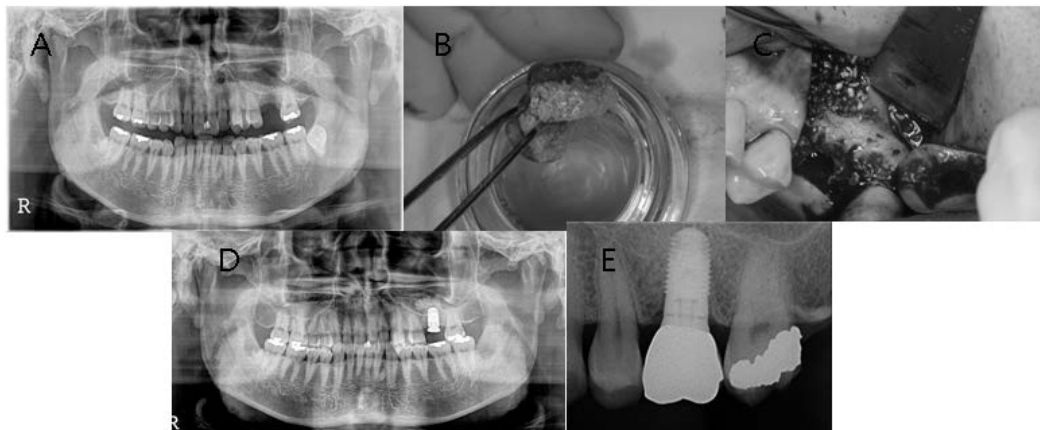


Fig. 5. Sinus bone graft using AutoBT powder and PRP and simultaneous implant placement at #26 area. (A) Preoperative panoramic radiograph, (B) AutoBT powders and PRP gel. (C) Sinus bone graft. (D) Postoperative panoramic radiograph. (E) Periapical radiograph 40 months after prosthetic loading.

Table 1. Summary of patients

Patient	Age	Sex	Area (#)	Implant	Immediate/delayed	PRP/PRF	AutoBT type
1	23	M	16	Zimmer	Immediate	PRP	Powder
2	59	M	26, 27	Zimmer	Immediate	PRF	Powder
3	50	F	25, 26	Superline	Delayed (3 m)	PRP	Chips
4	16	M	16	Zimmer	Delayed (1 y)	PRP	Powder
5	40	M	26	Zimmer	Immediate	PRP	Powder

PRP: platelet rich plasma, PRF: platelet rich fibrin.

관한 모든 증례에서 양호한 임상성적을 보였고 6개월 후 채취한 조직학적 검사에서 우수한 골전도성 치유가 확인되었다. 조직학적 치유과정을 살펴볼 때 이식재가 서서히 흡수되면서 신생골로 대체되고, 신생골은 잔존 자가치아 골이식재들과 직접적인 유합을 이루고 있었다. 매우 우수한 골전도에 의한 치유과정이 전 시편들에서 관찰되었고 골개조가 양호하게 이루어지는 것을 확인할 수 있었다. 임플란트 상부 보철물이 완성된 후 경과관찰 기간 중에 임상 및 방사선학적으로 매우 안정적인 상태가 유지되었다^{13,14}. 임플란트 치료와 관련된 다양한 골이식술에 AutoBT가 사용되었으며 아래와 같이 매우 우수한 결과들이 발표되었다. 자가치아 골이식재를 이용한 발치창 보존 및 재건술에 관한 증례가 보고되었다. 자가치아 골의 분말형과 블록형 재료 모두 우수한 발치창 보존 및 골치유 효과를 보였으며, 생체적합성이 매우 뛰어나기 때문에 임상적으로 우수한 효과를 얻을 수 있으며 치유기간이 현저히 단축될 가능성이 있다고 밝혀졌다¹⁵. 자가치아 골이식재를 이용한 치조능 수직 및 수평 증대술에서 역시, 자가치아 골이식재는 자가골 이식의 대체수단이 충분히 될 수 있으며, 얻을 수 있는 양이 부족하다고 하더라도 다른 골이식재와 혼합하여 적용한다면 임상에서 매우 유용하게 사용할 수 있다고 언급되었다. 자가치아 골이식재를 동반한 상악동 골이식과 임플란트 식립에 관한 임상 연구에서 96.15%의 임플란트 생존율이 보고되기도 하였으며, 결론적으로 자가치아 골이식재는 서서히 흡수되면서 골유도 및 골전도성 치유를 보이는 우수한 재료임을 알 수 있다¹⁶.

본 연구에서 사용한 PRP, PRF 또한 임상에서 다양한 경우에 매우 활발하게 사용되고 있다. PRP란 정상치의 혈소판 수(150~400×10³/dl)보다 혈소판이 풍부하게 농축된 혈장을 말하며 많은 연구들에서 혈관 신생능력, 지혈효과, 항감염효과, 골이식 시 형태 형성 조작성의 용이성, 성장인자 함유로 인한 골이식재의 초기 치유속도 촉진 효과 등이 보고되고 있다. 따라서 골이식술 시 PRP를 사용함으로써 이식골 수용부의 안정성을 높여주고 초기의 치유속도를 촉진시켜 골이식술의 성공률을 높일 수 있다¹⁷⁻¹⁹. PRF 역시 경조직의 치유 및 재생을 촉진하는 것으로 보고되면서 골 결손부에서의 치유 목적으로 사용되고 있다. PRF란 정상치의 혈소판수(150~400×10³/dL)보다 3~7배로 고농도 농축된 것을 말하며 PRP와는 달리 제작 과정이 단순하고 동일한 결과의 혈소판 농축을 얻을 수 있다. PRF는 다량의 고농도의 성장인자들, platelet-derived growth factor (PDGF), transforming growth factors (TGF)- β , insulin-like growth factor (IGF)를 방출하여 골조직 치유를 유도한다. 이 성장인자들은 이식골 치유 과정 시 angiogenesis, 화학주성(chemotaxis), 분열촉진(mitosis), stem cell 증식, 편간결합력 제공, 피브린망을 통한 골전도율을 증가시키는 역할을 함으로써 초기 골재생을 촉진한다^{20,21}.

본 증례 연구에서는 자가치아를 이용하여 골이식을 할 경우 그 임상적 효용성에 대하여 알아보자 하였으며, 자가치아 골이식재와 다양한 성장인자들, 특히 PRP나 PRF를 혼합 적용하였다. Kim 등

의 연구에서 AutoBT가 rhBMP-2의 유용한 scaffold 역할을 수행할 수 있음이 보고된 바 있다. AutoBT는 자체가 상아세관 내에 BMP를 포함하고 있으며 이는 탈회 과정을 거쳐도 제거되지 않기 때문에 osteonectin의 발현에 더욱 효과적이다. 따라서 새로운 골형성의 역할도 충분히 하면서 형성 후 Stable bone level의 유지에 있어서도 매우 효과적이라고 할 수 있다. 결론적으로, 자가치아 이식재를 성장인자들과 결합시켰을 때 적절한 골 치유 능력과 scaffold로서의 능력을 확인할 수 있었다²². 자가치아를 이용한 골이식술의 임상적 효용성은 입증되었으나, 골이식 후 경과 관찰기간이 각자 다양하며 짧고, 표준의 한계로 인하여 향후 장기적이고 보다 구체적인 연구가 필요할 것으로 보인다.

REFERENCES

- Han MW, Lee JK. Clinical study on the efficacy of the autogenous tooth bone graft material (AutoBT). *J Korean Assoc Maxillofac Plast Reconstr Surg* 2013;35:221-6.
- Jeong KI, Kim SG, Kim YK, Oh JS, Jeong MA, Park JJ. Clinical study of graft materials using autogenous teeth in maxillary sinus augmentation. *Implant Dent* 2011;20:471-5.
- Kim YK, Choi YH. Tooth autotransplantation with autogenous tooth-bone graft: A case report. *J Kor Dent Sci* 2011;4:79-84.
- Jeong KI, Kim SG, Oh JS, Lim SC. Maxillary sinus augmentation using autogenous teeth: preliminary report. *J Korean Assoc Maxillofac Plast Reconstr Surg* 2011;33:256-63.
- Kim YK, Kim SG, Byeon JH, Lee HJ, Um IU, Lim SC, Kim SY. Development of a novel bone grafting material using autogenous teeth. *Oral Surg Oral Med Oral Pathol Oral Radiol Endod* 2010;109:496-503.
- Kim YK, Lee JY. The evaluation of postoperative safety of autogenous teeth bone graft. *J Korean Acad Implant Dent* 2009;28:29-35.
- Kim YK, Lee HJ, Kim KW, Kim SG, Um IW. Guide bone regeneration using autogenous teeth: case reports. *J Korean Assoc Oral Maxillofac Surg* 2011;37:142-7.
- MA DH, Kim SG, Oh JS, Lee SK, Jeoung ME, Kim JS, et al. Guided bone regeneration at bony defect using familial tooth graft material: case report. *Oral Biol Res* 2012;36:69-73.
- Kim YK. Bone graft material using teeth. *J Korean Assoc Oral Maxillofac Surg* 2012;38:134-8.
- Kim SG, Chung CH, Kim YK, Park JC, Lim SC. Use of particulate dentin-plaste of Paris combination with/without platelet-rich plasma in the treatment of bone defects around implants. *Int J Oral Maxillofac Implants* 2002;17:86-94.
- Kim YY, Kwon KH, Choi MK, Oh SH, Min SK. effect of PRP(platelet rich plasma) on sinus bone grafting in rabbit. *J Korean Assoc Maxillofac Plast Reconstr Surg* 2005;27:140-50.
- Song JY, Kweon HY, Kwon KJ, Park YW, Kim SG. The bone regenerative effect of silk fibroin mixed with platelet-rich fibrin (PRF) in the calvaria defect of rabbit. *J Korean Assoc Oral Maxillofac Surg* 2010;36:250-4.

13. Kim YK. Development of autogenous teeth bone graft material and clinical evaluation. *J Korean Dent Assoc* 2011;49:159-69.
14. Jeong HR, Hwang JH, Lee JK. Effectiveness of autogenous tooth bone used as a graft material for regeneration of bone in miniature pig. *J Korean Assoc Oral Maxillofac Surg* 2011;37:375-9.
15. Kim YK, Kim SG, Kim KW, Um IW. Extraction socket preservation and reconstruction using autogenous tooth bone graft : Case report. *J Korean Assoc Maxillofac Plast Reconstr Surg* 2011;33:264-9.
16. Urban IA, Nagursky H, Lozada JL. Horizontal ridge augmentation with a resorbable membrane and particulated autogenous bone with or without anorganic bovine bone-derived mineral: a prospective case series in 22 patients. *Int J Oral Maxillofac Implants* 2011;26:404-14.
17. Ross R, Raines EW, Bowen-Pope DF. The biology of platelet derived growth factor. *Cell* 1986;46:155.
18. Antoniades HN, Williams LT. Human platelet derived growth factor. *Cell* 1986;46:155.
19. Marx RE. Platelet-rich plasma (PRP): what is PRP and what is not PRP? *Implant Dent* 2001;10:225-8.
20. Rodriguez A, Anastassov GE, Lee H, Buchbinder D, Wettan H. Maxillary sinus augmentation with deproteinated bovine bone and platelet rich plasma with simultaneous insertion of endosseous implants. *J Oral Maxillofac Surg* 2003;61:157-63.
21. Tayapongsak P, O'Brien DA, Monteiro CB, Arceo-Diaz LY. Autologous fibrin adhesive in mandibular reconstruction with particulate cancellous bone and marrow. *J Oral Maxillofac Surg* 1994;52:161-5.
22. Kim YK, Um IW, An HJ, Kim KW, Hong KS, Murata M.: Effects of demineralized dentin matrix used as an rhBMP-2 carrier for bone regeneration. *J of Hard Tissue Biology* 2014;23:415-22.