

## 노인환자의 임플란트 식립시 고려사항에 대한 문헌 고찰

송승일

아주대학교 의과대학 치과학교실 구강악안면외과

### Considerations for implants in the geriatric patient: review of the literature

Seung Il Song

Oral and Maxillofacial Surgery, Department of Dentistry, Ajou University School of Medicine, Suwon, Korea

The importance of proper oral hygiene and adequate oral function in elderly patients cannot be underemphasized. With a larger proportion of older people living healthy and active lives, clinicians are going to be expected to provide dental services to maintain satisfactory oral function in these patients. Over the past decade, the number of patients presenting with more teeth and fewer prostheses has increased. This trend is the result of increased emphasis by dental professionals on prevention and the need for patients to improve their oral hygiene practices. Implants and implant-supported prostheses are a viable treatment option in geriatric patients. However, successful results depend on careful attention to detail during surgical and prosthodontic procedures. In addition, specific patient selection criteria must be met. Patients should be motivated and cooperative and should not smoke or have parafunctional habits. Patients must understand their specific dental procedure and must not have unrealistic demands and/or expectations. Clinicians must make patients aware of the fact that esthetic compromises often are necessary. In this paper, I would like to remark Implant dentistry for geriatric patients with review of the literature. Especially, focused on proper patient selection and consideration of specific age related factors which can achieve successful and esthetically pleasing outcome. (JOURNAL OF DENTAL IMPLANT RESEARCH 2014;33(2):35-41)

**Key Words:** Geriatric patient, Implant, Osseointegration, Consideration

### 서론

한국은 2019년에는 65세 이상 노인인구가 전체 인구의 14%로 예상되는 고령화 속도가 가장 빠른 나라 중의 하나이다. 2006년 국민건강보험 건강조사결과에 따르면 65~74세 노인의 현존 영구치아 수가 1995년 16.9개, 2000년 16.3개, 2003년 12.1개, 2006년 17.2개로 나타나 건강한 삶을 위해 필요한 20개에 미달하였으며, 65~74세 노인의 20개 이상 치아보유율은 2000년 46.9%, 2006년 49.5%로 절반에 못 미치는 것으로 조사되었다<sup>1)</sup>.

즉, 노인의 현존 영구치아 수는 증가했지만 저작불편감을 느끼는 노인의 비율은 크게 증가하는 구강건강관련 삶의 질은 개선되지 않고 있다고 할 수 있다. 이는 미국에 조사에서도 나타나는데, 미국에서 지난 35년간 무치악 유병률은 1972년 20.3%에서 2000년대 초반 13.9%로 감소하였고, 75세 이상의 31.3%정도는 무치악이며, 65~74세에서는

23.9%정도가 무치악 환자로 보고되었다. 즉, 전반적으로 무치악 환자 비율은 감소함을 알 수 있으며, 65세 이상 노인에서의 잔존 영구치 개수도 1988~1994 19.1개에서 1999~2004 19.4개로 늘어났으며, 이는 특히 75세 이상에서 16.4개에서 18.3개로 두드러지는 것을 알 수 있다<sup>2)</sup>. 그리고 이러한 고령환자들은 갈수록 고소득, 고학력의 치과치료에 대한 insight가 높아지는 환자군으로 변화하고 있다. 따라서 기능, 심미성의 개선을 위한 보철에 대한 요구도는 갈수록 높아지고 있다고 할 수 있다. 한편 2014년 7월로 보건복지부에서 시행 예정인 국민건강보험법 개정 법률에서 75세 이상 노인 환자의 치과 임플란트를 건강보험 요양급여에 포함시키는 내용을 담고 있어<sup>3)</sup> 앞으로 노인 환자의 임플란트 수요는 보다 더 늘어날 것으로 판단된다. 본 연구에서는 이렇듯 갈수록 높아지는 노인환자의 임플란트 식립 증례에 있어서, 보다 더 나은 결과를 얻기 위해 수술 전, 후 시기에 따른 고려사항에 대하여 문헌 고찰과 함께 알아보 고자 한다.

Received May 17, 2014, Revised June 1, 2014, Accepted June 15, 2014.

© This is an open access article distributed under the terms of the Creative Commons Attribution Non-Commercial License (<http://creativecommons.org/licenses/by-nc/3.0>) which permits unrestricted non-commercial use, distribution, and reproduction in any medium, provided the original work is properly cited.

교신저자: 송승일, 443-721, 경기도 수원시 영통구 월드컵로 164, 아주대학교 의과대학 치과학교실 구강악안면외과

Correspondence to: Seung Il Song, Oral and Maxillofacial Surgery, Department of Dentistry, Ajou University School of Medicine, San 5 Woncheon-dong, Yeongtong-gu, Suwon 443-721, Korea. Tel: +82-31-219-5869, Fax: +82-31-219-5329, E-mail: seungilsong@hanmail.net

## 문헌고찰

노인환자의 임플란트 치료시 몇가지 주의깊게 고려해야 할 사항은 우선 age-related factor를 들 수 있다. 노인이기에 나타나는 생리적(physiologic), 잠재적 위험 요소(potential pathologic change)에 대하여 유념해야 한다. 넓게는 골다공증(Osteoporosis), 당뇨(Diabetes), 심혈관계 질환(Cardiovascular disease)등에 같은 전신 질환에 대한 술전 평가가 이루어져야 하며 좁게는 구강 건조증(Xerostomia), 악골 흡수(Ridge resorption)등과 같은 국소적 요소(local factors)들에도 긴밀한 평가가 필요하다<sup>4)</sup>. 특히 노인 환자는 기민함(dexterity)이 떨어져 적절한 구강 위생(adequate oral hygiene)을 유지하는데 어려움이 있고<sup>5)</sup>, 임플란트 수술 후 경·연조직 반응 관찰시 위와 같이 영향을 미칠 요소(전신적, 국소적)들이 많이에 걸쳐 한 수술 전 환자 평가는 필수적이라 할 수 있다.

### 1. 전신적 환자 평가(Systemic patient Assessment)

당뇨(Diabetes mellitus)가 치과 임플란트(Dental implant) 치료의 contraindication이라는 명백한 증거는 부족하다. 여러 연구에서는 당뇨가 있다 하더라도 조절이 잘 되는 상태(good metabolic condition)라면 건강한 환자군(matched health controls)과 비교하여 임플란트의 성공률 차이는 없다고 보고되고 있다<sup>6)</sup>. 하지만 고혈당 상태(hyperglycemic condition)에서는 사람<sup>7)</sup>이나 동물(animal models)연구<sup>8)</sup>에서 치과 임플란트의 예후(implant integration)가 떨어진다는 보고가 발표되고 있다. 즉, 지속적인 고혈당 상태(hyperglycemic state)와 같은 조절되지 않는 당뇨(poor controlled diabetes)는 면역을 저해시키거나(impaired immunity), 미세혈관 차원에서의 합병증(microvascular complications)과 골다공증(osteoporosis) 등을 일으킬 가능성이 있다<sup>9)</sup>. 요약하자면 당뇨 자체로는 임플란트 식립시 위험 요소(Risk factors)로는 임상적 근거가 부족하지만, 당화혈색소(HbA1C: glycosylated hemoglobin)가 수술 후 합병증(postoperative complications)과 관련있다는 점(independent correlated factor)과<sup>10)</sup> 고혈당 상태(hyperglycemic condition)가 치유에 좋지 않다는 점에서<sup>7)</sup> 의학적 자문(medical consultation)과 엄격한 혈당 조절(strict glycemic control)은 술전 추천된다고 할 수 있다<sup>11,12)</sup>.

알코올 의존증(Alcoholism)은 보다 더 논란이 많다고 할 수 있다. 부정적 효과로는 animal model에서 알코올이 골밀도(bone density)와 골유착(osseointegration)에 영향을 준다는 보고가 되었고<sup>13)</sup>, human에서는 알코올을 많이 소비하는 군에서 임플란트 주위(peri-implant) 변연골(marginal bone) 소실율과 임플란트 실패율이 높다는 연구 결과가 보고되었다<sup>14)</sup>. 하지만 일반적으로 알코올 단독의 요소로 보기에는 그 근거가 부족하기에 알코올 의존증 환자중에서 흡연 여부와 기타 다른 전신 질환의 병발 여부를 함께 고려하여 평가해야 한다는 주장이 보다 더 설득력을 얻고 있다<sup>9)</sup>. 즉, 치과 임플란트(dental implant)치료

가 불가능한 것은 아니지만 병발 질환 여부에 따라 고위험군(high risk of complications)이 될 수 있음을 유념해야 한다.

코르티코스테로이드 치료(Corticosteroid therapy)는 다양한 전신질환 치료를 위해 사용되는 항염증제로 관절염, 콜라겐과 혈관질환, 신장질환, 천식 및 피부질환 등에 사용된다. 지속적인 외부 스테로이드 투여는 부신의 본래 기능을 억압하여 쿠싱 질환(Cushing syndrome)과 비슷한 상태를 야기하기도 한다. 즉, 코르티코스테로이드(Corticosteroid)는 염증반응을 줄이고 부종과 통증을 완화시키지만 부작용(adverse effects)으로 장기간 투여시 골밀도(bone density)가 감소하고, 상피가 손상받기 쉬워지며 면역 억제(immunosuppression) 상태가 발생하기 쉬워진다<sup>15)</sup>. 이렇듯 장기간의 전신적 스테로이드 투여는 osseointegration과 peri-implant healing을 위태롭게 할 수 있다<sup>16)</sup>. 비록 치과 임플란트(dental implant)식립의 절대적 금기증은 아니지만 전신적 스테로이드(systemic corticosteroid)의 장기 투여(long term injection)시에 뇌하수체 부신 축을 억제(suppression)할 수 있고, 내인성 코르티코스테로이드 수준을 상승시킬 수 있는 능력은 부족하여 응급사태(adrenal crisis)가 발생 할 수 있다<sup>15)</sup>. 치료 약속 전에 담당 의사와 상의하여 수술 전과 후에 부가적인 고용량의 코르티코스테로이드 투여가 필요하다.

구강 내 소수술을 받기 위하여 내원하는 환자 중 출혈 장애(bleeding disorder)가 예상되어 협의진료를 의뢰하는 사례가 많다. 특히 아세틸살리실산(aspirin, astring)과 클로피도그렐(plavix)을 동시에 사용하는 이중 항혈소판치료(dual-antiplatelet therapy)를 받고 있는 경우 한 가지의 약물만 사용할 때보다 출혈의 위험성이 높아져 지연 출혈(delayed bleeding)이 발생할 수 있다.

임플란트 식립시 출혈(hemorrhage)이 일반적인 합병증이라고 할 수 있지만<sup>17)</sup>, 출혈 장애(bleeding disorder)가 임플란트 식립의 금기증(contraindication)이라는 믿을 만한 증거가 제시된 바는 없다. 최근의 문헌들은 항혈소판제를 유지한 상태에서 발치하는 것을 권장하고 있다<sup>17,18)</sup>. 왜냐하면, 약을 유지하더라도 발치 후 문제가 될 정도의 출혈이 발생하는 경우는 드물게 보고되고 있고, 출혈이 발생하더라도 국소적으로 조절 가능한 경우가 대부분이며, 항혈소판제의 중단으로 인한 혈전증은 발생 빈도는 적지만 발생하는 경우 치명적인 결과를 낳기 때문이다. 따라서 치아-치조 수술(dentoalveolar surgery)시에 광범위한 수술(extensive flaps)이나 자가골 이식술(autogenous bone graft)과 같이 침습적인(invasive)한 수술을 동반한 경우가 아니라면, 경구 항응고제(oral anticoagulation)의 중단(discontinuation)은 추천되지 않는다<sup>9)</sup>.

임플란트 수술시 치과외과가 부딪칠 가장 흔한 골대사 질환(bone disease)은 골다공증(osteoporosis)으로, 주로 연령 연관 질환(age-related disease)으로 골질량 감소, 미세구조 퇴보의 증가 및 골절 이환률 증가 등이 임상적 특징이다. 골다공증 환자의 골밀도(bone mineral density: BMD)와 임플란트 failure와의 연관성은 주된 관심 대상이며, 현재까지 골다공증이 임플란트의 절대적 금기증은 아니라고 받아들

**Table 1.** Clinical staging of MRONJ and treatment strategies (AAOMS, 2014<sup>a</sup>)

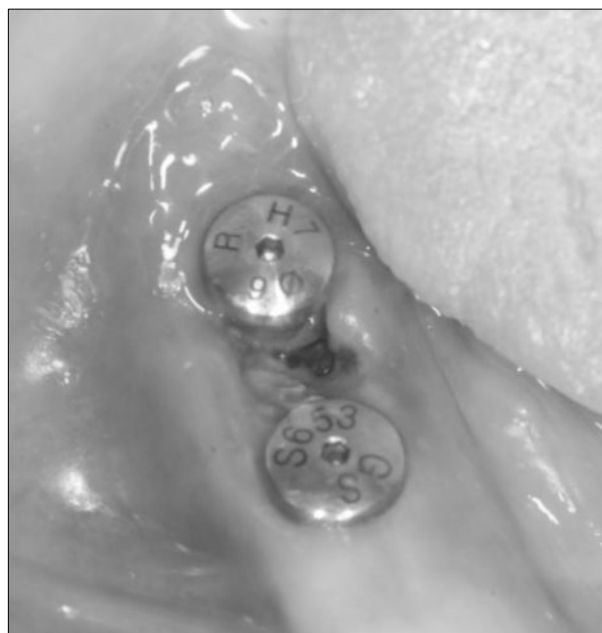Stages	Treatments Strategies
At risk: No apparent necrotic bone in patients who have been treated with either oral or IV BPs	No treatment indicated Patients education
Stage 0: No clinical evidence of necrotic bone, but non-specific clinical findings, radiographic changes and symptoms	Systemic management, including the use of pain medication and antibiotics
Stage 1: Exposed and necrotic bone, or fistulae that probes to bone, in patients who are asymptomatic and have no evidence of infection	Antibacterial mouth rinse Clinical follow-up on a quarterly basis Patient education
Stage 2: Exposed/necrotic bone associated with infection. Presence of pain and erythema in the lesional area with or without purulent drainage	Symptomatic treatment with oral antibiotics Oral antibacterial mouth rinse Pain control Debridement to relieve soft tissue irritation and infection control
Stage 3: Exposed/necrotic bone in patients with infection and pain. Presence of one or more of the following: pathologic fracture, extraoral fistula, or osteolysis extending to the inferior border	Antibacterial mouth rinse Antibiotic therapy and pain control Surgical debridement/resection for longer term palliation of infection and pain

AAOMS 2014<sup>a</sup>: American Association of Oral and Maxillofacial Surgeons position paper: Medication-Related Osteonecrosis of the Jaw-2014 Update<sup>26</sup>.

여지고 있다<sup>19</sup>). 하지만 Bornstein 등의 연구에 의하면 골다공증과 임플란트 실패율 간에 미약한 연관성(weak association)이 보고된 바 있으며<sup>20</sup>, 하악의 골밀도(BMD)와 다른 골격 부위(other skeletal sites)와의 유의미한 상관성도 발표된 바가 있다<sup>21</sup>). 따라서 골다공증(osteoporosis) 환자의 임플란트 식립시에 골다공증 상태(osteoporotic status assay) 평가에만 집중하지 말고 약골의 골질(quality)과 골양(quantity)을 철저히 평가(evaluation)하는 과정이 필요하다<sup>20,22</sup>).

골다공증 환자(osteoporotic patients)의 잠재적 합병증(potential complication)은 전신적인(systemic) 항골재흡수 약제(anti-resorptive medication) 투여로 인한 골교체(bone turnover)율에 미치는 영향으로 특히 비스포스포네이트(bisphosphonates: BPs) 제제는 그 위험도가 잘 알려져 있으며<sup>23</sup>, 비스포스포네이트와 연관된 약골(턱뼈) 괴사(bisphosphonate-related osteonecrosis of the jaws: BRONJ)로 일컫어 왔다<sup>24,25</sup>). 2014년 미국 구강악안면외과학회(AAOMS) position paper에서는 기존의 BRONJ에서 개정된 term으로, medication-related osteonecrosis of the jaws(MRONJ)를 발표하였다<sup>26</sup>. 골 괴사를 일으키는 약제가 bisphosphonates 외에 denosumab과 다른 antiangiogenic therapies와 같은 anti-resorptive agent에도 발생할 수 있기에 보다 더 넓은 범위로 개정했다고 볼 수 있다.

임플란트 연관 약골괴사(implant-related ONJ)는 비교적 시간이 경과한 후에 발생하는 합병증으로 발병 빈도가 다른 외과적 술식(surgical procedure)에 비하여 상대적으로 낮다<sup>27</sup>). 하지만 4년 이상 경구 복용(oral BPs)시 유병률(prevalence)이 증가하여 고위험군(high risk group)으로 포함되므로<sup>26</sup>, 수술 전 환자 평가시 골 괴사(bone necrosis)나 임플란트 실패(implant loss)와 같은 합병증은 충분히 설명해야 하며, 해당 과와 긴밀한 협조 체계(consultation)가 반드시 있어야 한다. MRONJ에 의한 임플란트 연관 약골 괴사 발생시 치료



**Fig. 1.** Preoperative intraoral clinical photo.

는 병기에 따른(stage-specific) 치료 전략(treatment strategies)에 따라 시행하며(Table 1), MRONJ의 병기(stage)에 따라서 보존적 처치(conservative therapy)부터 외과적 치료(surgical intervention)를 약제의 복용 기간(duration)과 휴약 기간(drug holiday) 등을 고려하여 시행한다.(Fig. 1, 2)

## 2. 수술 전후 고려사항(Perioperative Considerations)

수술 전후 고려사항(perioperative consideration)으로 먼저 임플란트 외적인 요소부터 살펴보자면 우선 치아 소실 상태의 감정적(emotional), 정신적(psychological) 변화를 들 수 있다. J. Fiske 등

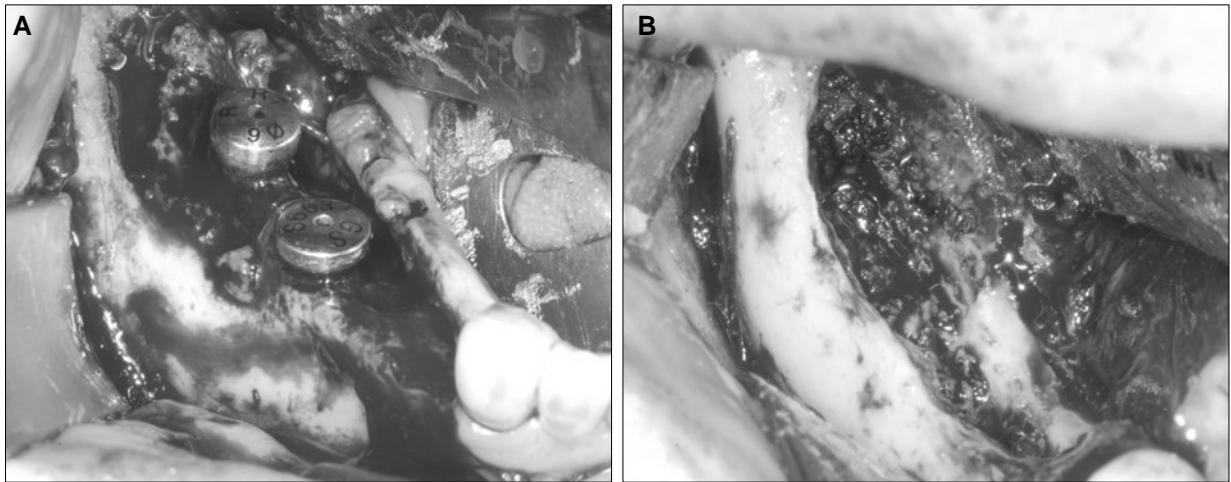


Fig. 2. Intraoperative photos. (A) Preparation of operation site. (B) Removal of sequestrum.

의 연구에 의하면 치아 상실(tooth loss) 이후 환자는 몇 단계의 감정적 변화를 겪는데, 즉 초기에는 현 상황을 부정(denial)하고 몹시 화가 난 상태(anger)로 현실을 받아들이기 힘들어 하며, 우울(depression)해 하다가 차차 합의점을 찾고(bargaining) 받아들이는(acceptance) 감정 및 행동 변화(emotion and behavior change: five stages of bereavement)를 겪는다고 한다<sup>28)</sup>. 즉, 환자의 치아 소실 상태의 정신적 괴로움을 충분히 고려하여 치료에 접근한다면 보다 더 적절한 처치(management)가 가능하여 바람직한 결과를 얻을 수 있다. 또한 노인 환자(elderly patients)는 상대적으로 민첩함(dexterity)이 떨어져 적절한 구강내 환경(adequate oral hygiene)을 유지하기가 어려우며<sup>5)</sup>, 수술에 대한 막연한 공포감을 지니고 있고 치료에 대한 insight가 떨어지는 경향이 있어서 임플란트 치료에 대한 동의율(rate of acceptance)이 비교적 낮다<sup>29)</sup>. 특히 현재 사용하고 있는 틀니(conventional dentures)에 불만족(dissatisfied)스러운 경우, 통증에 대한 공포(fear)와 사회적 궁핍(social embarrassment)이 동반되는 상황에서는 더욱 임플란트 치료 동의율이 떨어지는 경향이 있다<sup>30)</sup>. 흔히 술전 환자 평가시에 수술적 요소(surgical factors)에 치중하고 환자의 정신적인 측면은 소홀히 하기 쉽다. 환자의 정신적 평가는 성공적 치료를 위한 중요한 요소 이기에 노인의 무치악 상태에 대한 정신적 평가(psychologic evaluation)는 반드시 필요한 요소라 할 수 있다.

노인 환자(geriatric patient)에서 무치악부위 임플란트 식립시 골 흡수(bone resorption)에 대한 다양한 연구가 있어왔다. Carlsson의 압력(pressure)에 대한 골반응(response of jaw bone)연구에 의하면 과도하고(excessive) 지속적인(constant) 압력은 악골의 흡수를 야기한다고 보고하였다<sup>31)</sup>. 특히 골파괴성 골흡수(osteoclastic bone resorption)는 압력-통제 현상(pressure-regulated phenomenon)으로 간헐적(intermittent) 압박 보다는 비교적 낮은 한계(lower threshold)에서 지속적인(continuous) 자극에 더 잘 반응한다고 하였다<sup>32)</sup>. 불용성 위축(disuse atrophy)과 의치 장착(denture-wear-

ing)에 의한 흡수(resorption)의 비교 연구에서도 이전에는 불용성 위축(disuse atrophy)에 더 큰 비중을 두었다면 1960년대 이후로는 의치를 장착한 악골(denture-wearing jaws)에서 더 많은 골 흡수를 보인다는 결과가 보고되었다<sup>33)</sup>. 이는 의치(denture)에 의한 압력(pressure)이 적절한 기능 자극(functional stimulation)을 제공하지 못한다는 것을 알 수 있으며<sup>34)</sup>, 악골의 골 흡수(bone resorption)를 줄이기 위한 가장 좋은 방법은 가급적 전악 발치(total extraction)를 피하고, 몇 개의 치아라도 보존하여 overdenture를 제작하거나, 무치악의 경우라면 임플란트 지지 보철물(implant-supported prostheses)로 악골의 흡수를 줄이고 생리적 범위 내의 자극으로 골 성장(bone growth)을 증진시키는 방법이 있을 수 있다<sup>35,36)</sup>.

한편 상악에서 심한 골 결손부위의 치료 계획 수립시에는 수정된 방법(modified surgery)을 고려할 수 있다. 무치악 상악(edentulous maxilla)에서 특히 심한 악골 흡수(severe atrophy maxilla)나 상악골 절제술(maxillectomy) 환자에서 골 이식없는(graftless) 대체 방법(alternative solution)으로 관골 임플란트(zygomatic implant)도 유용하게 사용될 수 있다<sup>37)</sup>. 주로 4부분(ridge crest, sinus floor, roof of sinus, superior border of zygoma)의 피질골(cortical bone)과 접촉(contact)하여 보다 강한 유지력(retention)을 얻을 수 있으며<sup>38)</sup>, 치료기간이 짧고, 이식이 필요없는(graftless) 술식으로 입원기간과 2차 수술부위가 생기지 않는 장점이 있다. 하지만 기술을 요하는 수술(technically demanding surgery)로 주변에 중요한 해부학적 구조물이 존재하고 임플란트 매식체(fixture) 파절 등과 같은 실패(failure)가 발생 시에 재치료가 상당히 까다로운 단점이 있다(Table 2). 비록 외래에서 시행(outpatient basis)하는 수술은 아니지만 상악골의 잔존 골량을 고려하여 치료 계획 설정시 좋은 수정안(modification)이 될 수 있다.

노인 환자(geriatric patient)에서 골유착(osseointegration)과 골밀도(BMD)와의 관계는 지속적인 관심대상이다. 특히 노인

**Table 2.** The advantages and disadvantages of considering the zygoma implant

Advantages	Disadvantages
Donor site morbidity: reduced or eliminated entirely Treatment time: markedly reduced or eliminated entirely	Technically demanding surgery: performed by well-trained surgeons Risk of injury to adjacent structures: orbit, orbital contents, lacrimal apparatus
Bone graft survival and consolidation: not considerations The total number of implants: reduced to support a prosthesis The treatment: more affordable and less invasive than alternative treatments	Risk of postoperative sinusitis Fixture failure: more difficult to retreat Surgical access difficult: deep sedation or general anesthetic required

(elderly people)은 골밀도(BMD) 감소 질환인 골다공증(osteoporosis)이 빈번하기에 이에 대한 평가가 반드시 필요하다. 2013년 Beppu 등의 동물 연구(animal study)에서는 노인성 골다공증(senile osteoporosis)이 임플란트 식립(implant placement)시 골 유착(osseointegration)에 미치는 영향에 관하여 조사하였고<sup>39</sup>, 그 결과로 대조군(노화호르몬 억제제 투여)에 비해 실험군(노화호르몬 자극제 투여)에서 micro-quantitative computed tomography (QCT)상 골 형성(bone formation)이 상당히 더딘 것으로 나왔으며, light microscopy 검사에서도 대조군에서 더 많은 골-임플란트 접촉(bone-implant contact:BIC) ratio가 측정되었다. 즉, 비교적 젊은 연령에서 높은 골밀도(BMD)와 많은 골-임플란트 접촉율(BIC ratio)을 예상할 수 있다<sup>40</sup>. 한가지 흥미로운 사실은 피질골 부분(cortical bone region)에서 실험군과 대조군간에 골밀도(BMD)의 차이는 없었지만, 골수 부분(bone marrow region)에서는 실험군에서 30~40% 정도 감소된 골밀도(BMD)를 관찰할 수 있었다는 것인데, 이는 골 유착(osseointegration)의 위험 요소(risk factor)인 골다공증(osteoporosis)나 골감소증(osteopenia) 환자의 임플란트 치료시 피질골(cortical bone)에 초점을 둔(focused) 수술법(careful implant placement)과 보다 개선된 임플란트 표면처리(improved surface preparation) 등을 통한다면, 골다공증(osteoporosis) 환자에서도 골유착(osseointegration)은 충분히 높일 수 있음을 시사한다고 할 수 있다.

### 3. 수술 후 합병증(Postoperative Complications)

수술 후 유지 관리의 중요성은 아무리 강조해도 지나치지 않다. 임플란트의 수술 후 합병증(postoperative complications)은 외과적(surgical), 기계적(mechanical), 생물학적(biologic), 심미적(aesthetic)으로 구분할 수 있으며 시기에 따라서 수술 중(intraoperative), 수술 직후(early postoperative), 지연성 합병증(delayed complication)으로 나누기도 한다. 특히 노인(elderly people)에서는 조직 변화(organizational changes)와 치유 과정(healing process), 면역력(immunity) 등의 변화로 염증 조절, 생역학적, 심미적 측면에서 합병증의 가능성이 높아 임플란트 주위염(peri-implantitis) 발생시 더욱 더 주의를 요한다<sup>41</sup>. 임플란트 주위염(peri-implantitis)의 외과적 치료 과정(surgical treatment procedures)은 이전부터 다양한 연구가

있었으며, air-powder abrasives<sup>42</sup>, citric acid<sup>43</sup> 그리고 항생물질(antimicrobial agents)<sup>44</sup>이 독성을 없애는 치료법(detoxification procedures)로 제안되어 왔다. 테트라사이클린(tetracyclines)은 일차적으로(primarily) 정균성 항생제(bacteriostatic antimicrobials)로 미생물 단백질 합성(microbial protein synthesis)을 억제하여 항균 작용(antibacterial activity)을 한다<sup>45</sup>. 이러한 테트라사이클린(tetracyclines)은 또한 골이식재(bone graft material)에도 좋은 효과(positive effect)가 있기에 재생 술식(regeneration procedure)에도 폭넓게 사용되고 있다<sup>46,47</sup>. 하지만 임플란트 주위염(peri-implantitis)에서 골 이식술(bone graft procedures)과 함께 테트라사이클린(tetracyclines) 적용하는 방법은 그 장기적 경과 보고가 아직 많지는 않아서(limited reports) 보다 더 연구가 필요한 부분은 있다<sup>48</sup>.

한편 임플란트 주위염(peri-implantitis)이 있는 노인 환자(geriatric patient)중 동반 질환이 있는 경우에 있어 상이한 예후를 보이기도 한다. 임플란트 성공율(implant survival rate)와 임플란트 주위 상태(peri-implant condition)를 동반질환 여부에 따라 비교한 Krennmaier 등의 연구에 의하면<sup>49</sup> 류머티스 관절염(rheumatic arthritis) 단독으로 있는 그룹에 비해 쇼그렌 증후군(Sjögren's syndrome)과 같은 자가면역질환을 동반한 그룹에서 유의성 있는 변연골 소실(marginal bone loss)을 보고하였다. 즉, 임플란트 주위염(peri-implantitis)의 원인(etiology)은 다양한 요소(factor)가 있지만 기저질환을 동반한 환자(medically compromised patients)의 전신 질환(systemic disease)을 재평가(re-screening)함으로써 그 양상과 예후를 가늠할 수 있을 것으로 보인다.

차단막(barrier membrane)의 사용은 임플란트 주위 골 결손부에서 상피나 결합조직의 성장을 막고 혈병(blood clot)을 안정시키기 위해 사용된다<sup>50</sup>. Grunder 등의 연구에 의하면<sup>51</sup> 차단막(barrier membrane)을 적용한 환자중 절반 가깝게 수술 후 2~3주후 막의 노출(premature membrane exposure)을 보였고 임플란트 주위 조직(peri-implant tissue)과 동반하여 감염의 증상을 보여 제거한 결과를 보고하였다. 노출된 차단막은 염증 반응(inflammation response)으로 이어지고 이는 골재생(bone regeneration)과 임플란트 실패(implant failure)로 파급될 수 있기에 즉시 제거하는 것이 추천되며, 차단막(barrier membrane)의 사용은 예후를 고려하여 신중히 적용해야 한다<sup>52</sup>.

## 요 약

환자 평가(patients assessment)시에 임플란트 식립(implant placement)의 근거 있는(reliable) 비적응증(contraindications)은 거의 없기에 환자의 기저 질환 자체만을 보고 치료 여부를 평가하지 말고, 전신 질환이 조절되는 정도나 수술 후 위험(risk) 정도를 더 우선하여 고려해야 한다. 환자의 정신사회적(psychosocial) 문제에 대해서는 진심을 담아 면담하고, 치료 계획 설정시 적극적으로 반영한다면 심리적 부분이나 임상적 부분이나 보다 더 좋은 결과를 얻을 수 있다. 상·하악 무치악(edentulous) 부위에 흡수(bone resorption)를 최대한 늦추기 위한 다양한 방법은 수술 전 항상 염두에 두어야 하며, 기저 질환(underlying disease)을 동반한 노인에 있어서 골유착(osseointegration)을 높이기 위한 외과적 술식(surgical technique) 및 기구 조작(instrumentation)에도 주의 깊은 연구가 필요하다. 수술 후 경과가 좋지 않은 경우에는 지체하지 말고 적절한 치료 방법(optimum treatment modality)에 따라 감염 조절(infection control)을 하며, 임플란트 표면 상태, 골 결손 부위등을 고려하여 단계적으로 보존적(conservative), 외과적(surgical) 치료를 시행해야 한다. 노인(elderly people)에 있어서 임플란트는 단순히 기능 이상의 의미를 갖기에 성공적인 기능 및 사회심리적 융화를 위해 지속적인 연구가 필요하다.

## REFERENCES

- National Oral Health Survey. Ministry of Health and Welfare 2006.
- Chalmers JM, Ettinger RL. Public health issues in geriatric dentistry in the United States. *Dent Clin North Am* 2008;52: 423-46, vii-viii.
- Legislative notice of Revision, law of National Health Insurance. Ministry of Health and Welfare 2014
- Zarb GA, Schmitt A. Implant therapy alternatives for geriatric edentulous patients. *Gerodontology* 1993;10:28-32.
- Leonhardt A, Adolffson B, Lekholm U, Wikstrom M, Dahlen G. A longitudinal microbiological study on osseointegrated titanium implants in partially edentulous patients. *Clin Oral Implants Res* 1993;4:113-20.
- Dowell S, Oates TW, Robinson M. Implant success in people with type 2 diabetes mellitus with varying glycemic control: a pilot study. *J Am Dent Assoc* 2007;138:355-61; quiz 97-8.
- Oates TW, Dowell S, Robinson M, McMahan CA. Glycemic control and implant stabilization in type 2 diabetes mellitus. *J Dent Res* 2009;88:367-71.
- Wang F, Song YL, Li DH, Li CX, Wang Y, Zhang N, et al. Type 2 diabetes mellitus impairs bone healing of dental implants in GK rats. *Diabetes Res Clin Pract* 2010;88:e7-9.
- Diz P, Scully C, Sanz M. Dental implants in the medically compromised patient. *J Dent* 2013;41:195-206.
- Tawil G, Younan R, Azar P, Sleilati G. Conventional and advanced implant treatment in the type II diabetic patient: surgical protocol and long-term clinical results. *Int J Oral Maxillofac Implants* 2008;23:744-52.
- Michaeli E, Weinberg I, Nahlieli O. Dental implants in the diabetic patient: systemic and rehabilitative considerations. *Quintessence Int* 2009;40:639-45.
- Courtney MW, Jr., Snider TN, Cottrell DA. Dental implant placement in type II diabetics: a review of the literature. *J Mass Dent Soc* 2010;59:12-4.
- Koo S, Konig B, Jr., Mizusaki CI, Allegrini S, Jr., Yoshimoto M, Carbonari MJ. Effects of alcohol consumption on osseointegration of titanium implants in rabbits. *Implant Dent* 2004;13:232-7.
- Galindo-Moreno P, Fauri M, Avila-Ortiz G, Fernandez-Barbero JE, Cabrera-Leon A, Sanchez-Fernandez E. Influence of alcohol and tobacco habits on peri-implant marginal bone loss: a prospective study. *Clin Oral Implants Res* 2005;16:579-86.
- Scully C. Medical problems in dentistry. 6th ed. London: Elsevier; 2010.
- Bencharit S, Reside GJ, Howard-Williams EL. Complex prosthodontic treatment with dental implants for a patient with polymyalgia rheumatica: a clinical report. *Int J Oral Maxillofac Implants* 2010;25:1241-5.
- Goodacre CJ, Bernal G, Rungcharassaeng K, Kan JY. Clinical complications with implants and implant prostheses. *J Prosthet Dent* 2003;90:121-32.
- Kraai EP, Lopes RD, Alexander JH, Garcia D. Perioperative management of anticoagulation: guidelines translated for the clinician. *J Thromb Thrombolysis* 2009;28:16-22.
- Slagter KW, Raghoobar GM, Vissink A. Osteoporosis and edentulous jaws. *Int J Prosthodont* 2008;21:19-26.
- Bornstein MM, Cionca N, Mombelli A. Systemic conditions and treatments as risks for implant therapy. *Int J Oral Maxillofac Implants* 2009;24 Suppl:12-27.
- Dao TT, Anderson JD, Zarb GA. Is osteoporosis a risk factor for osseointegration of dental implants? *Int J Oral Maxillofac Implants* 1993;8:137-44.
- Holahan CM, Wiens JL, Weaver A, Assad D, Koka S. Relationship between systemic bone mineral density and local bone quality as effectors of dental implant survival. *Clin Implant Dent Relat Res* 2011;13:29-33.
- Starck WJ, Epker BN. Failure of osseointegrated dental implants after diphosphonate therapy for osteoporosis: a case report. *Int J Oral Maxillofac Implants* 1995;10:74-8.
- Ferlito S, Liardo C, Puzzo S. Bisphosphonates and dental implants: a case report and a brief review of literature. *Minerva Stomatol* 2011;60:75-81.
- Colella G, Campisi G, Fusco V. American Association of Oral and Maxillofacial Surgeons position paper: Bisphosphonate-Related Osteonecrosis of the Jaws-2009 update: the need to refine the BRONJ definition. *J Oral Maxillofac Surg* 2009; 67:2698-9.
- American Association of Oral and Maxillofacial Surgeons position paper: Medication-Related Osteonecrosis of the Jaw-2014 Update.
- Javed F, Almas K. Osseointegration of dental implants in patients undergoing bisphosphonate treatment: a literature

- review. *J Periodontol* 2010;81:479-84.
28. Fiske J, Davis DM, Frances C, Gelbier S. The emotional effects of tooth loss in edentulous people. *Br Dent J* 1998;184:90-3; discussion 79.
  29. Muller F, Wahl G, Fuhr K. Age-related satisfaction with complete dentures, desire for improvement and attitudes to implant treatment. *Gerodontology* 1994;11:7-12.
  30. Ellis JS, Levine A, Bedos C, Mojon P, Rosberger Z, Feine J, et al. Refusal of implant supported mandibular overdentures by elderly patients. *Gerodontology* 2011;28:62-8.
  31. Carlsson GE. Responses of jawbone to pressure. *Gerodontology* 2004;21:65-70.
  32. Sato T, Hara T, Mori S, Shirai H, Minagi S. Threshold for bone resorption induced by continuous and intermittent pressure in the rat hard palate. *J Dent Res* 1998;77:387-92.
  33. Campbell RL. A comparative study of the resorption of the alveolar ridges in denture-wearers and non-denture-wearers. *J Am Dent Assoc* 1960;60:143-53.
  34. Reddy MS, Geurs NC, Wang IC, Liu PR, Hsu YT, Jeffcoat RL, et al. Mandibular growth following implant restoration: does Wolff's law apply to residual ridge resorption? *Int J Periodontics Restorative Dent* 2002;22:315-21.
  35. Davis WH, Lam PS, Marshall MW, Dorchester W, Hochwald DA, Kaminishi RM. Using restorations borne totally by anterior implants to preserve the edentulous mandible. *J Am Dent Assoc* 1999;130:1183-9.
  36. Wright PS, Glantz PO, Randow K, Watson RM. The effects of fixed and removable implant-stabilised prostheses on posterior mandibular residual ridge resorption. *Clin Oral Implants Res* 2002;13:169-74.
  37. Baig MR, Rajan G, Yunus N. Zygomatic implant-retained fixed complete denture for an elderly patient. *Gerodontology* 2012;29:e1140-5.
  38. Stella JP, Warner MR. Sinus slot technique for simplification and improved orientation of zygomatic dental implants: a technical note. *Int J Oral Maxillofac Implants* 2000;15:889-93.
  39. Beppu K, Kido H, Watazu A, Teraoka K, Matsuura M. Peri-implant bone density in senile osteoporosis-changes from implant placement to osseointegration. *Clin Implant Dent Relat Res* 2013;15:217-26.
  40. Slagter KW, Raghoobar GM, Vissink A. Osteoporosis and edentulous jaws. *Int J Prosthodont* 2008;21:19-26.
  41. Joo SD, Lee JM. The Etiologic factors and Treatment of Peri-implant disease in elder patient. *J Kor Geriatric Den* 2012; Vol.8:71-79.
  42. Machado MA, Stefani CM, Sallum EA, Sallum AW, Tramontina VA, Nogueira-Filho GR, et al. Treatment of ligature-induced peri-implantitis defects by regenerative procedures. Part II: A histometric study in dogs. *J Oral Sci* 2000;42:163-8.
  43. Jovanovic SA, Kenney EB, Carranza FA, Jr., Donath K. The regenerative potential of plaque-induced peri-implant bone defects treated by a submerged membrane technique: an experimental study. *Int J Oral Maxillofac Implants* 1993;8:13-8.
  44. Mombelli A, Feloutzis A, Bragger U, Lang NP. Treatment of peri-implantitis by local delivery of tetracycline. Clinical, microbiological and radiological results. *Clin Oral Implants Res* 2001;12:287-94.
  45. Chopra I, Howe TG. Bacterial resistance to the tetracyclines. *Microbiol Rev* 1978;42:707-24.
  46. Pepelassi EM, Bissada NF, Greenwell H, Farah CF. Doxycycline-tricalcium phosphate composite graft facilitates osseous healing in advanced periodontal furcation defects. *J Periodontol* 1991;62:106-15.
  47. Al-Ali W, Bissada NF, Greenwell H. The effect of local doxycycline with and without tricalcium phosphate on the regenerative healing potential of periodontal osseous defects in dogs. *J Periodontol* 1989;60:582-90.
  48. Park SH, Sorensen WP, Wang HL. Management and prevention of retrograde peri-implant infection from retained root tips: two case reports. *Int J Periodontics Restorative Dent* 2004;24:422-33.
  49. Krennmair G, Seemann R, Piehslinger E. Dental implants in patients with rheumatoid arthritis: clinical outcome and peri-implant findings. *J Clin Periodontol* 2010;37:928-36.
  50. Hammerle CH, Karring T. Guided bone regeneration at oral implant sites. *Periodontol* 2000 1998;17:151-75.
  51. Grunder U, Hurzeler MB, Schupbach P, Strub JR. Treatment of ligature-induced peri-implantitis using guided tissue regeneration: a clinical and histologic study in the beagle dog. *Int J Oral Maxillofac Implants* 1993;8:282-93.
  52. Haas R, Baron M, Dortbudak O, Watzek G. Lethal photosensitization, autogenous bone, and e-PTFE membrane for the treatment of peri-implantitis: preliminary results. *Int J Oral Maxillofac Implants* 2000;15:374-82.