

## 외상에 의해 발치된 상악전치부 즉시 임플란트 식립

변상기, 나유찬, 최보람, 서정민, 박현경

국립경찰병원 통합치과전문임상외과

### A single maxillary anterior immediate implant restoration by trauma

Sang-Ki Byun, Yoo Chan Na, Bo Ram Choi, Jeong Min Seo, Hyun Kyung Park

Department of Advanced General Dentistry, National Police Hospital, Seoul, Korea

Immediate implant placement has become an acceptable treatment in dentistry and oral maxillofacial surgery for reducing the treatment period and utilizing extraction socket. Immediate implant restoration to replace a missing tooth in esthetic zone requires proper case selection, presurgical planning, proper implant positioning, early primary stability and soft tissue management. In the present case, #21 was extracted by trauma, we performed immediate implant installation in maxillary anterior area without additional soft tissue and with bone graft and the patient was satisfied with the zirconia abutment and all ceramic crown. (JOURNAL OF DENTAL IMPLANT RESEARCH 2013;32(1):17-21)

**Key Words:** Dental implant, Immediate, Esthetic

### 서 론

#### 1. 외상에 의해 발치된 후 즉시 식립의 근거

발치 후 임플란트의 즉시 식립술은 1989년 Dr. Lazzara가 처음 발표했는데<sup>1)</sup> 그의 술식은 그 당시에는 획기적인 것이었지만 현재는 이를 뒷받침하는 여러 연구 결과에 힘입어 많이 보편화 되었다. 예전에는 발치 후 즉시 임플란트 식립을 하면 협착골 소실이 방지된다고 하였으나 최근에는 방지하지 못한다는 연구결과가 있다. Barzilay 등은 발치 후 즉시 임플란트 식립한 경우 이론적으로 치조제 흡수를 방지할 수 있다고 했으나<sup>2,3)</sup>, 이와는 반대로 Covani 등의 인간을 대상으로 시행한 실험과 Araujo 등의 비골 견을 대상으로 시행한 즉시 임플란트 식립 시 협착골 골판의 용적 변화에 대한 실험에서는 즉시 임플란트를 식립하였지만 치조제 흡수를 방지하지 못하고 2~3.7 mm의 협착골 치조제 흡수가 발생했다고 보고했다<sup>4,5)</sup>. 따라서 치조제 흡수의 방지 목적으로 발치 후 즉시 임플란트를 식립하는 것은 여러 가지 면에서 재고가 필요하다. 그럼에도 불구하고 즉시 임플란트는 수술 횟수의 감소, 환자의 불편감 감소, 경제적으로 유리하고 무치악 시기를 단축시키는 등의 장점이 있기 때문에 발치할 치아 주위에 병적 상황이 없고, 치은이 두껍고, 골형태가 이상

적이고 치아 형태가 사각형이어서 치간유두 소실이 두드러질 위험이 낮은 경우 치과의사는 발치 후 즉시 임플란트 식립을 고려하여야 한다. 현재 장기기간의 임상연구에서 발치 후 즉시 임플란트 식립의 성공률은 발치 후 일정한 기간을 기다려 식립하는 임플란트 지연 식립술과 성공률의 차이를 보이지 않는다고 보고된다<sup>6)</sup>.

#### 2. 전치부의 심미적인 임플란트 식립시 위치

전치부 심미적인 임플란트 식립 위치를 알기 위해서는 협착골, 근원심축, 치근단축 위치를 고려해야 한다. 임플란트 식립 후 협착골 두께가 1.8~2 mm 정도로 존재할 경우 골흡수가 최소로 발생한다고 spray의 연구에서 밝혀진 바 있다<sup>7)</sup>. 근원심적으로 주위 자연치와 임플란트 치아의 수평적인 거리가 1 mm 이하일 경우 수직으로 2.22 mm 정도의 골흡수가 발생하나 2 mm 이하일 경우에는 수직으로 1 mm 이하의 골흡수가 발생한다고 했다<sup>8)</sup>. 또한 Tarnow의 연구에서는 임플란트의 수평거리가 3 mm 이하일 경우 수직 골 흡수가 1년에 1.04 mm로 발생하고 3 mm 이상일 경우 수직 골 흡수가 1년에 0.54 mm 골흡수가 발생한다고 하였다<sup>9)</sup>. 즉 근원심적으로 임플란트는 주위 치아와는 2 mm 이상, 인접 임플란트와는 3 mm 이상에 식립하는 것이 좋다고 사료된다. 마치

Received January 6, 2013. Revised February 11, 2013. Accepted February 20, 2013.

© This is an open access article distributed under the terms of the Creative Commons Attribution Non-Commercial License (<http://creativecommons.org/licenses/by-nc/3.0>) which permits unrestricted non-commercial use, distribution, and reproduction in any medium, provided the original work is properly cited.

교신저자: 변상기, 138-708, 서울시 송파구 가락본동 58, 국립경찰병원 통합치과전문임상외과

Correspondence to: Sang-Ki Byun, Department of Advanced General Dentistry, National Police Hospital, 58, Garakbon-dong, Songpa-gu, Seoul 138-708, Korea.  
Tel: +82-2-3400-1287, Fax: +82-2-3400-1111, E-mail: coolman\_korea@hotmail.com

막으로 치근단쪽으로는 2004년 Buser가 "as shallow as possible, as deep as necessary"라고 하여<sup>10)</sup> biologic width를 침범하는 깊이로 식립하게 되면 생리적 변연골 흡수로 많은 골이 파괴되어 치은퇴축이 예상되고 너무 얇게 식립하게 되면 아름다운 emergency profile을 만들 수 없어서 좋지 못하다고 했다. 그래서 요즘에는 주변 치아의 CEJ (Cementoenamel junction)를 기준으로 하여 2~3 mm 하방 위치에 식립하는 것이 추천되고 있다.

### 3. 임플란트 표면과 골면까지의 임계거리(임계 틈거리, Critical Gap, Distance, Jumping distance)

임계 거리란 부가적 치료 술식 없이 골유착이 발생할 수 있는 임플란트 표면으로부터 골면까지의 거리이다. Botticelli 등이 2003년에 발표한 연구에서는 SLA (Sandblasting with large grit and acid etching) 표면인 경우 임계거리가 1.25 mm라고 발표하였으나 2004년 2.25 mm라고 다시 발표했다<sup>11,12)</sup>. 일반적으로 임플란트와 골면 사이에 임계 거리 이상의 거리가 존재하면 차단막과 골 이식술이 필요할 것이다.

### 4. 치조골의 높이와 임플란트 심미와의 관계

Tarnow는 1992년 자연치에서 치간 유두의 존재유무가 치조정과 치아 접촉점 사이의 수직거리에 따라 좌우된다는 논문을 발표하였다<sup>13)</sup>. 이 논문에서는 치조정과 치아 접촉점 사이의 거리가 5 mm 이하일 경우 치간 유두는 거의 완전하게 존재한다고 하였고 6 mm가 되는 경우 치간 유두가 완전 재생될 확률이 거의 절반으로 떨어진다고 하였다. 이 논문에 의하면 치아 접촉점의 위치는 술자가 어느 정도 조절이 가능하지만

치조골 높이는 조절이 어려우므로 치간 유두 재생에 있어서 적절한 치조골 높이의 유지가 전제조건으로 생각된다.

이와 관련하여서 임플란트에서의 치간유두에 대해서 Grunder가 2002년도에 발표한 논문에 따르면 자연치사이에 식립한 임플란트의 치간 유두는 자연치 쪽의 골높이가 결정한다고 주장하였다<sup>14)</sup>. 일단 임플란트를 식립하면 biologic width 때문에 임플란트 주위로 치조골이 당연히 소실되지만 임플란트의 치조정과 접촉점 사이의 거리가 7 mm 이상이어도 치간유두가 존재하는데 이는 임플란트와 자연치를 2 mm 이상 떨어져 식립하면 자연치 쪽의 치조골 높이 변화는 없기 때문에 이 지점에서 contact point까지의 거리는 5 mm 이하가 유지될 수 있기 때문이다. 그러므로 전치부 임플란트를 식립 할 경우 자연치아에 존재하는 치조골을 손상시키지 않도록 조심해서 자연스럽게 치간유두가 재생될 수 있도록 기대할 수 있다.

## 증례보고

특별한 전신병력이 없는 만19세 남환이 상악 좌측 중절치가 외상에 의해 빠진 상태로 본원에 내원하였다. 환자는 발치된 치아가 없어 자기 치아 이식술을 고려할 수 없는 상태여서, 치료 옵션으로 임플란트 식립이나 브릿지 치료가 필요함을 설명하였고 설명 후 환자는 임플란트를 식립하여 수복하기를 원했다.(Figs. 1, 2)

즉시 임플란트 식립을 계획하기 위해 CT촬영을 한 결과 골높이와 골폭이 임플란트를 식립하기에 충분하였다. 발치와 하방으로 충분한 치조골이 잔존하여 발치 후 즉시 임플란트 식립을 하여도 초기 고정양호할 것으로 판단되어 발치 후 즉시 임플란트 식립을 계획하였다.(Fig. 3) 또

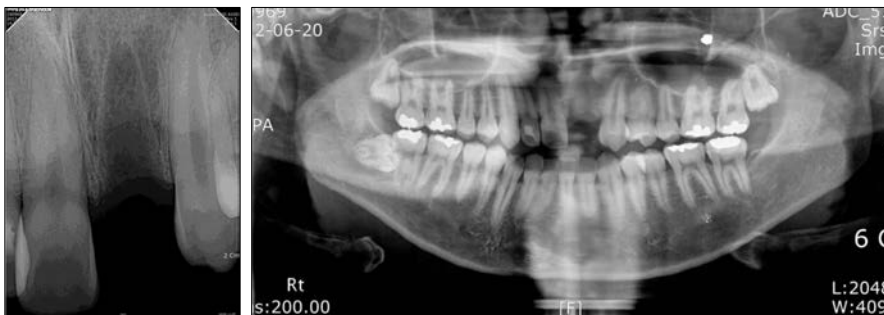

Fig. 1. Panoramic view and st-xray of initial examination.

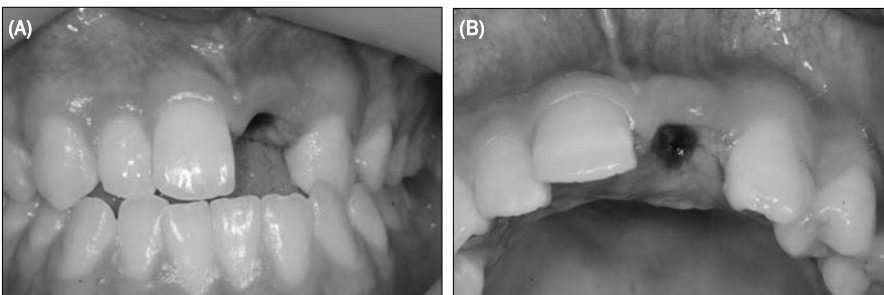


Fig. 2. Clinical view of initial examination. (A) Frontal view. (B) Occlusal view.

한 치아주위 순설측 골폭도 충분하여서 골유도 재생술이나 연조직 이식술을 부가적으로 시행하지 않아도 심미적인 임플란트가 가능할 것이라고 사료되었다. 전치부 임플란트의 힘의 방향을 고려하고 초기 양호한 고정을 얻기 위해서 구개측 방향으로 식립되도록 round bur를 이용하여 point를 설정하고 initial drilling시에 hole 방향을 따라 drilling을 유지하여 발치와를 따라 식립되는 것을 미연에 방지하였다. 임플란트 식립 후 최종 보철물의 심미적인 emergence profile 형성하면서 biologic width를 침범하지 않는 깊이로 식립하기 위해서 인접치의 CEJ 하방 2.5 mm 위치에 식립하였다. Implatium (detium., korea)  $\varnothing$  4.3 × 12 mm의 임플란트를 식립하였고, 초기 고정은 25N 이상으로 양호하였다.(Fig. 4) 식립 후 임플란트와 골면까지의 거리가 순측 1 mm, 설측 1 mm 정도였고 dehiscence 등의 우려도 보이지 않아 연조직 이식술 및 GBR이 필요하지 않은 것으로 사료되어 바로 임시 지대주를 연결하였다.(Figs. 5, 6)

수술 당일 연조직 처치 후 임시 지대주를 연결하고 고정성 임시치아 형성 해주었으며(Fig. 7), 임플란트 식립 5개월 후 임시치아 주위에 치태가 있어서 약간의 잇몸 염증상태를 보이기는 하지만 임시치아로 인해 치간유두와 협착 치은이 두껍게 잘 형성되었음을 확인하고 최종인상을 채득하였다.(Fig. 8)

심미성을 향상시키기 위해 지르코니아 지대주를 사용하였고 최종 보철물도 지르코니아를 이용한 시멘트 타입으로 장착하였다.(Fig. 9) 최종 보철 2개월 후 구내 사진 및 CT 및 방사선 사진에서 보철물은 심미적

이고 구강 위생도 잘 유지되고 있음을 확인하였다.(Figs. 10, 11)

## 고 찰

단일 치아의 상실 시 많은 환자들이 임플란트를 선호하는 추세가 높아지고 있다. 이는 주변 지대치의 삭제는 하지 않아도 되며 보철물 후의 이차우식 등으로 인해 추후에 보철물 교체가 필요 없기 때문에 고려되는 사회에서 임플란트 시술이 훨씬 경제적이고 안전하다는 판단 때문일

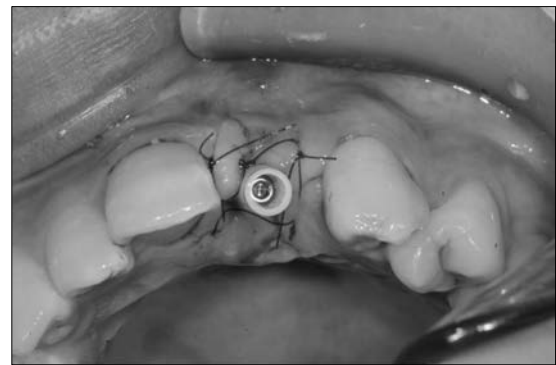


Fig. 5. Healing abutment connection.

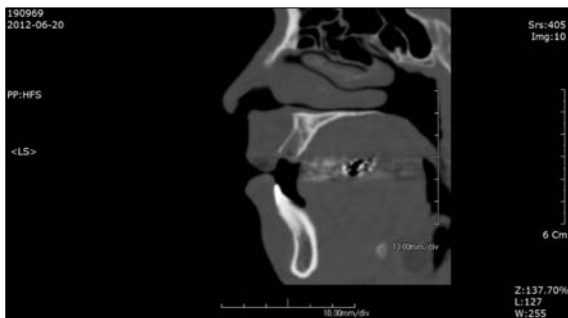


Fig. 3. CT view of initial examination.

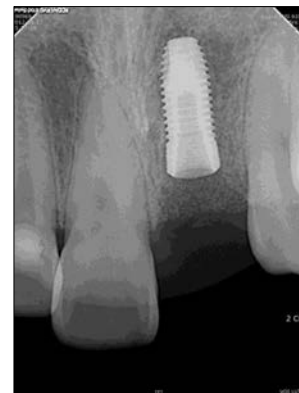

Fig. 6. Periapical radiograph taken after implantation.

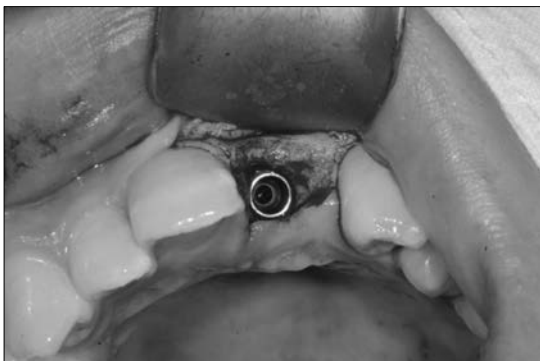

Fig. 4. Implant installation.

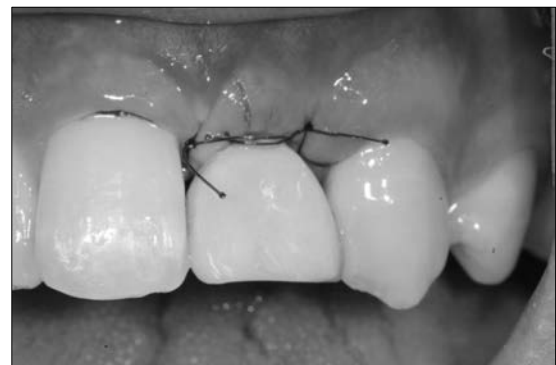

Fig. 7. Provisional restoration setting.

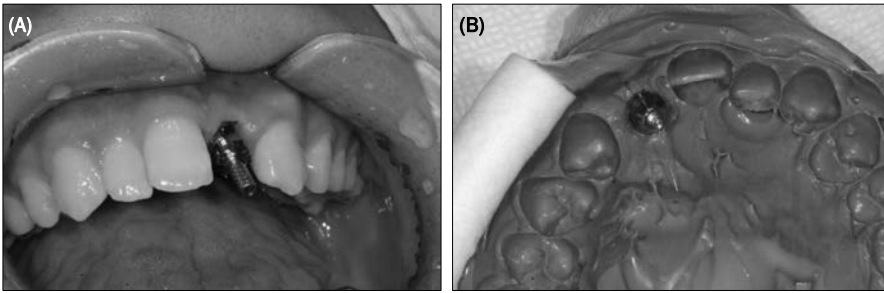


Fig. 8. Impression taking after 5 months. (A) Impression coping connection. (B) Lab analog connection.

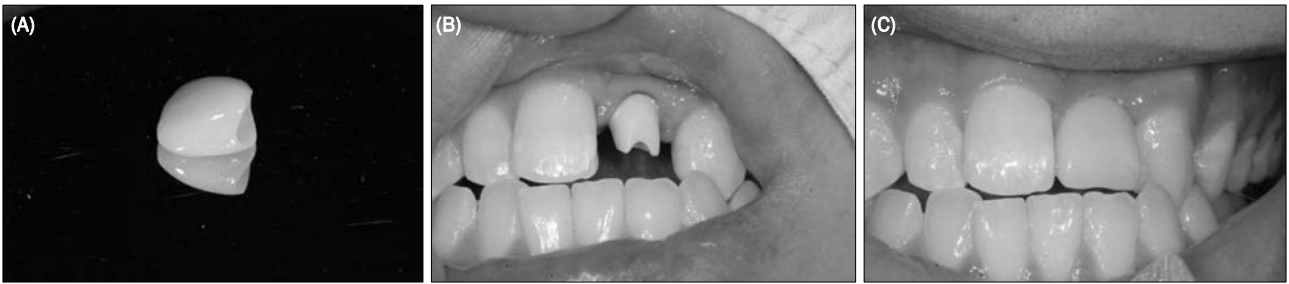

Fig. 9. Clinical photo of final restoration. (A) Abutment connection. (B) Final prosthesis. (C) Frontal view taken after final prosthesis delivery.

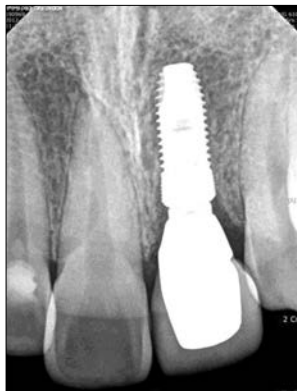


Fig. 10. Periapical radiograph taken after final restoration delivery.

것으로 사료된다. 하지만 임플란트의 특성상 치아와 같은 형태를 가지고 있지 않기 때문에 주위 잇몸의 자연스러운 형성은 아직 어려운 부분 중 하나이다. 그래서 전치부의 임플란트는 상대적으로 난이도가 있음에 분명하다. 또한 발치 후 오랜시간 후에 식립 시에는 협설 그리고 수직적인 골소실로 인한<sup>15-17)</sup> 식립 시의 가용골 부족<sup>18,10)</sup>으로 인해 전치부의 경우 임플란트가 비쳐 비심미적인 경우도 간혹 발생한다. 이러한 문제 때문에 발치후 지연식립의 경우 골이식, 연조직 이식 등의 부가적인 술식이 필요하고 치료 기간이 지연되기도 한다. 이러한 문제를 막고자 발치 후 즉시 식립 임플란트가 대두되었다. 발치 후 즉시 식립 임플란트는 발치와의 감염이 없고 초기고정이 부족하지 않은 경우 전통의 임플란트 식립과 비슷한 성공률을 보이며 치료 기간은 단축할 수 있는 방법이다<sup>6)</sup>.

본 증례에서는 외상으로 인한 상악전치부가 발치 되었지만 CT상 협

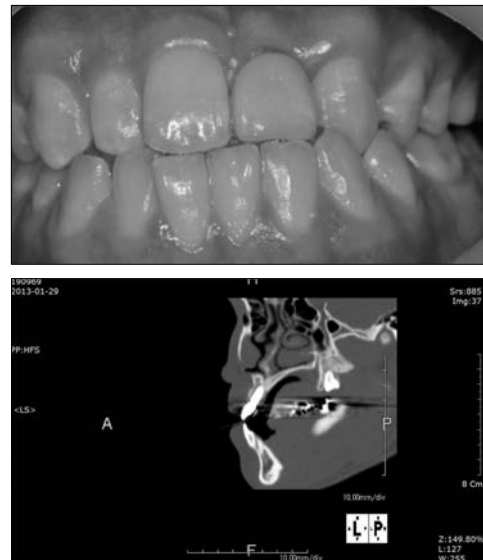


Fig. 11. Intra oral photograph and CT view of 2 months after final restoration delivery.

측골 파괴 없어 즉시 식립에 별다른 무리가 없는 case로 판단되어 당일 즉시 식립 및 즉시 임시 지대주를 이용해 고정성 임시치아를 만들어 심미적인 안정을 고려하였다. 이를 위해 발치 즉시 임플란트를 식립하였고 후에 전치부 보철물의 심미적인 emergence profile을 위하여 주위 치아의 CEJ로부터 2.5 mm 하방, 또한 근원심으로는 상악 중절치 치아의 모양을 고려하여 약간 상악 좌측 측절치쪽으로 식립하여 최종 보철물의 모양을 맞추려고 노력하였다. 또한 구개측 방향에 indentation을 주어 drilling함으로써 양호한 초기 고정을 얻고 치아에 가해지는 힘의

장축방향과 임플란트 방향을 맞추려고 하였다. 임시 지대주를 연결하고 고정성 임시보철물을 제작해 주었다. 5개월째에 최종인상을 채득하였으며 잇몸으로 비쳐나오는 지대주 색을 고려하여 지르코니아 지대주를 연결하였으며, 최종 보철물을 지르코니아로 완성하였다.

보철물의 외형과 잇몸이 형태가 잘 형성되어 있는 것을 볼 수 있었고 시간유두 또한 적절히 잘 형성되어 심미적인 결과를 얻을 수 있었다.

현재 발치 후 즉시 임플란트 식립은 임플란트 심기에 적합한 환경에서는 다른 기존의 임플란트 식립과 성공률의 차이가 없다고 보고될 정도로 예지성 있는 치료 방법이다. 다만 위에서도 전제했듯이 즉시 식립 임플란트는 무엇보다 증례선택을 필요로 하는 술식이다. 또한 즉시 임플란트 식립 후 치조제 골판의 흡수가 예상되기 때문에 심미성이 요구되는 부위에서는 협측골판 소실을 막고 시간유두 재생을 도모하기 위해 발치 시 외상을 최소화 해야 하고, 임플란트 식립 위치에 대한 신중한 고려가 술전에 필수적이며, 필요에 따라 골이식이나, 차단막 사용 등을 적절히 병행할 필요가 있다.

본 증례에서는 병적 상황이 없고 골 상태가 양호한 상악 중절치 부위에서 외상에 의해 탈구된 동시에 임플란트 식립이 이루어졌다. 임플란트 식립 후 임플란트와 골면까지의 거리가 순측 1 mm, 설측 1 mm 정도였고 dehiscence 등의 우려도 보이지 않아 골유도 재생술이나 연조직 이식술은 필요하지 않았다. 식립 5개월 후 임시치아로 인해 시간유두와 협측 치은이 두껍게 잘 형성되었음을 확인하고 최종인상을 채득하고 지르코니아를 이용한 최종 수복물로 심미적인 결과를 얻을 수 있었다.

## REFERENCES

- Lazzara RJ. Immediate implant placement into extraction sites: surgical and restorative advantages. *Int J Periodontics Restorative Dent* 1989;9:332-43.
- Barzilay I, Graser GN, Iranpour B, Natiella JR. Immediate implantation of a pure titanium implant into an extraction socket: report of a pilot procedure. *Int J Oral Maxillofac Implant* 1991;6:277-84.
- Paolantonio M, Dolci M, Scarano A, d'Archivio D, di Placido G, Tumini V, et al. Immediate implantation in fresh extraction sockets. A controlled clinical and histological study in man. *J Periodontol* 2001;72:1560-71.
- Covani U, Bartolaia C, Barone A, Sbordone L. Bucco-lingual crestal bone changes after immediate and delayed implant placement. *J Periodontol* 2004;75:1605-12.
- Araujo MG, Sukekava F, Wennstrom JL, Lindhe J. Ridge alterations following implant placement in fresh extraction sockets: an experimental study in the dog. *J Clin Periodontol* 2005;32:645-52.
- Schwartz-Arad D, Laviv A, Levin L. Survival of immediately provisionalized dental implants placed immediately into fresh extraction sockets. *J Periodontol* 2007;78:219-23.
- Spray JR, Black CG, Morris HF, Ochi S. The influence of bone thickness on facial marginal bone response: stage 1 placement through stage 2 uncovering. *Ann Periodontol* 2000;5:119-28.
- Esposito M, Eketubbe A, Grondal K. Radiological evaluation of marginal bone loss at tooth surfaces facing single Branemark implant. *Clin Oral Implants Res* 1993;4:151-7.
- Tarnow DP, Cho SC, Wallace SS. The effect of inter-implant distance on the height of inter-implant bone crest. *J Periodontol* 2000;71:546-9.
- Buser D, Martin W, Belser UC. Optimizing esthetics for implant restorations in the anterior maxilla: anatomic and surgical considerations. *Int J Oral Maxillofac Implants* 2004;19:43-61.
- Botticelli D, Berglundh T, Buser D, Lindhe J. The jumping distance revisited: an experimental study in the dog. *Clin Oral Implants Res* 2003;14:35-42.
- Botticelli D, Berglundh T, Lindhe J. Resolution of bone defects of varying dimension and configuration in the marginal portion of the peri-implant bone. An experimental study in the dog. *J Clin Periodontol* 2004;31:309-17.
- Tarnow DP, Magner AW, Fletcher P. The effect of the distance from the contact point to the crest of bone on the presence or absence of interproximal dental papilla. *J Periodontol* 1992;63:995-6.
- Grunder U. Stability of the mucosal topography around single-tooth implants and adjacent teeth: 1-year results. *Int J Periodontics Restorative Dent* 2000;20:11-7.
- Lekovic V, Kenney EB, Weinlaender M, Han T, Klokkevold P, Nedic M, et al. A bone regenerative approach to alveolar ridge maintenance following tooth extraction. Report of 10 cases. *J Periodontol* 1997;68:563-70.
- Lekovic V, Camargo PM, Klokkevold PR, Weinlaender M, Kenney EB, Dimitrijevic B, et al. Preservation of alveolar bone in extraction sockets using bioabsorbable membranes. *J Periodontol* 1998;69:1044-9.
- Lasella JM, Greenwell H, Miller RL, Hill M, Drisko C, Bohra AA, et al. Ridge preservation with freeze-dried bone allograft and a collagen membrane compared to extraction alone for implant site development: a clinical and histologic study in humans. *J Periodontol* 2003;74:990-9.
- Tallgren A. The continuing reduction of the residual alveolar ridges in complete denture wearers: a mixed longitudinal study covering 5 years. *J Prosthet Dent* 1979;17:120-32.
- Misch CE. Divisions of available bone in implant dentistry. *Int J Oral Implantol* 1990;7:9-17.