

# 상악완전무치악 환자에서 임프란트를 이용한 전악구강회복

서울대학교 齒科大學 齒科補綴學教室  
教授 梁在鎬

## I. 서론

임프란트가 치과계에 도입된 이후로 치과임프란트는 무치악 환자들에게 이전에는 불가능하였던 치료방법을 제시해 주었다. 현재 완전 무치악 환자들에 대한 많은 치료 계획이 존재한다. 즉, 총의치, implant overdentures, metal-ceramic fixed complete dentures 가 가능하다.<sup>1</sup> 수많은 치료방법 중 어떤 방법이 가장 적절한 치료계획인가를 결정하는 것은 임상가들에게 있어 매우 어려운 일이다.

Brånemark 가 임프란트를 치과 보철학 분야에 처음 적용한 이래로 설계와 표면 특성에 많은 연구가 이루어져 왔고, 이를 기반으로 한 다양한 임프란트 시스템이 개발되었다.<sup>2</sup> 임프란트는 기존의 가철성 국소의치나 고정성 가공의치, 총의치의 수복방법에 있어 단점이었던 약한 교합력, 빠른 치조골 흡수, 인접치 손상 등을 보완해 줌으로써 다수의 증례에서 전통적인 수복방법을 빠르게 대체하였으며, 그 결과 현재는 임프란트학이 치과 보철학의 한 분과로 분류될 만큼 급성장하였다.

Misch<sup>3</sup> 는 임프란트의 장점으로, 치조골 유지, 교합 고정 유지, 심미적 수복 가능, 적절한 교합 형성, 환자에게 정신적인 안정, 고유감각의 획득, 안정성 증가, 유지력 증가, 발음 개선, 가철식 보철물의 크기 축소, 보철물의 성공률 증가, 수복물의 사용기간 증가, 보철물의 기능 개선, 저작근과 안면근의 유지 등을 기술하였다. 개발 초기에 완전무치악 환자에게 적용할 목적으로 생산되었던 임프란트는 위의 장점에 근거하여

점차 부분무치악과 단일치 결손증례에 광범위하게 적용되었다.

보철적인 관점에서 무치악환자를 임프란트로 수복하는 과정은 크게 3 단계로 구성된다. 첫 단계는 진단과 치료계획인데, 그 후 임프란트를 식립하게 된다. 두번째 단계는 임상적인 평가인데 이 단계에서는 임프란트 식립후에 이에 대한 평가를 시행한다. 임시 보철물을 이용하여 치료계획에 대한 재평가를 시행하며 필요하다면 수정을 가한다. 그 후 환자에게서 얻은 임상정보들을 기공소에 전달하며 마지막 3단계에서는 진단 단계에서 얻은 환자정보를 바탕으로 최종보철물의 디자인을 완성하게 된다. 이 단계를 거친 후 최종 보철물을 환자 구강내에 삽입하게 된다.

현재 이러한 임프란트를 이용한 완전무치악 치료환자의 성공률은 상악에서도 90% 를 넘고 있지만 치료 계획 수립시 자연치의 수복과는 다른 몇가지 개념들에 주의하여 이루어져야 한다. 본 연구에서는 상악 완전무치악을 임프란트를 식립하여 금속-도재 가공의 치료 수복한 증례에 대해 보고하고자 한다.

## II. 재료 및 방법

### • 증례

1. 환자성명 : 오 O O
2. 나이/성별 : 45/M
3. 주소 : 임프란트 치료를 원함
4. PMH : N/S

5.PDH : 만성치주염으로 1995년에 multiple extraction 및 상악총의치 제작

#### • 임프란트 식립과정

상악에는 sinus elevation 이 필요한 상태였으며, 좌우 모두 iliac bone graft 를 실시하여 좌, 우 각각 3개씩 충분한 길이의 Brånemark Ti-Unite fixture 를 식립하였고, 상악 전방부에는 4개의 fixture 를 식립하여 상악에는 총 10개의 fixture 를 식립하였다. 모든 fixture 는 직경 3.75mm 인 RP fixture 였다. 그 후 일정 기간 동안의 치유기간을 거친 후 2차 수술을 시행하였다. 그 후 healing abutment 가 연결된 상태로 보철과에 내원하였다. 수술은 구강악안면외과 김명진 교수팀이 시행하였다. 기존 임시의치를 이용하여 soft lining material 을 이용하여 relining 하였다.

#### • 예비인상(Preliminary impression) (Fig. 2-4)

조직의 두께, fixture 의 식립 방향, fixture와 최종 보철물의 공간적인 위치관계를 고려한 abutment selection 을 위해 fixture level 의 transfer type coping 을 연결하고 인상을 채득하였다. preliminary cast 상에서 진단결과 충분한 수의 임프란트 개수로 인해 전치부와 구치부를 splinting 하지 않고 section 하여 제작하기로 하였다. 전치부의 경우 screw hole 의 방향이 최종 보철물의 lingual 방향으로 위치되며, 또한 심미성을 위해 GoldAdapt abutment 를 이용하기로 하였다. 구치부의 경우 multi-unit abutment 로 제작하기로 하여 연조직 모형상에서 abutment cuff height 를 결정하였다.

#### • Abutment connection

구치부의 multiunit abutment 를 연결하고 Nobel Biocare 사의 torque wrench 로 35Ncm 의 torque 를 가하여 잠겼다.

#### • Bite registration (Fig. 5-7)

전치부 healing abutment 와 구치부 multi-unit 용

healing cap 을 이용하여 wax rim 을 제작하였다.

환자의 freeway space 를 이용하여 vertical dimension 을 측정하였다. 이것에 맞게 wax rim 을 조절한 후 CR 로 유도한 후 bite 를 채득하여 상, 하악 model 을 mounting 하였다.

#### • Temporary prosthesis (Fig. 8-9)

결정된 vertical dimension 및 CR relation 의 확인, 심미성 평가를 위해 temporary 보철물을 제작하였다. 기존의 임시의치를 index 로 사용하여 제작하였다. 전치부 임프란트의 경우 fixture level 로 제작하였으며 구치부는 abutment 를 이용해서 temporary 보철물을 제작하였다. 환자의 구강 내에 시적하여 조절한 후 일정 기간 사용하게 하였다. 그 후 기능적, 심미적인 평가를 내린 다음 이를 바탕으로 보철치료를 진행하였다.

#### • 상악 구치부 보철물의 제작 (Fig. 10-12)

심미적, 기능적으로 평가가 끝난 임시보철물을 이용하여 상악 구치부 보철물을 우선 제작하였다. 상악 구치부의 final impression 을 채득한 후 gold cylinder 를 이용하여 duralay 로 연결한 bite block 을 제작하여 duralay bite 를 채득하여 상, 하악 model 을 mounting 하였다. 그 후 wax-up 을 시행하여 좌, 우 구치부를 resin veneered gold bridge 로 제작하였다. 기존의 상악 전치부 임시보철물을 이용한 custom made anterior guidance table 을 제작하여 임시보철물의 anterior guidance 를 재현하였다.

#### • 상악 전치부 보철물의 제작 (Fig. 13-14)

완성된 상악구치부보철물을 이용하여 상악 전치부 보철물을 제작하였다. 상악 전치부의 final impression 을 채득한 후 완성된 상악 구치부 보철물을 이용하여 bite를 채득하여 mounting 하였다. 그 후 custom made anterior guidance table 을 참고하여 최종 보철물을 제작하였다.

• **Clinical remounting** (Fig. 15)

상악 최종보철물을 연결하고 다시 CR 로 유도하여 Duralay 로 bite 를 채득하여 mounting 한 후 occlusal adjustment 를 시행하였다. 상악이 fully bone anchored 인 경우이기 때문에 group functioned lateral guidance 를 형성해 주었다. 그 후 최종 보철물을 장착한 후 check 기간동안에 occlusal screw hole 은 caviton 으로 sealing 하였다.

### III. 고찰

1주, 3주 간격으로 check 하여 나사 풀림이나, overloading 등을 검사하였고, 4주 후 별 이상이 없어 torque wrench 를 이용하여 screw 를 tightening 하고 occlusal screw hole 을 resin 으로 sealing 해 주었다.

임프란트를 이용한 보철 수복시에 환자의 심미적 욕구가 높아지면서 이에 대한 고려가 중요한 관건이 되었다. fixture의 위치, 각도, 직경, gingival margin 의 위치와 형태 및 연조직의 두께 등에 대한 고려가 필요하며 특히 무치악 환자에서 고정성 임프란트 보철물을 수복할 때에는 심미성을 고려한 적절한 abutment 의 선택이 중요하다. abutment 의 각도, 높이, abutment 주위 연조직과의 조화, 금속의 노출에 대한 처리 등 여러 요소들을 고려하여야 한다. 초진시 fixture level 로 예비인상을 채득하는 것이 필요하며, abutment selection kit 을 이용하여 평가하는 것이 바람직하다.

상부 보철물의 설계 시에는 보철물의 section 을 고려해야 한다. one-piece 보철물의 경우는 passive 한 setting 을 얻을 수만 있으면 고른 stress distribution 을 얻을 수 있다. 그러나 임프란트 수의 증가와 전치부 구치부를 모두 포함하는 경우는 보철물의 casting 시 오차와 abutment angulation 에 의해 one-piece 제작이 어려워진다. 이러한 경우는 임프란트의 식립 각도 및 대합치와의 교합력 분산 등을 고려하여 section 하는 것도 가능하다.

임시 보철물로 환자의 기능적, 심미적 만족을 얻은

후에 먼저 구치부 최종보철물부터 제작하면서 customized anterior guidance table 을 제작하였고 그 후 전치부 최종 보철물을 제작하여 임시보철물의 anterior guidance 를 재현하였다.

### IV. 결론

1. 상악의 완전무치악 증례에서 전치와 좌측 구치, 우측 구치의 3piece 로 가공의치를 제작하여 보철물의 passive fit 을 유도할 수 있었다.
2. 전치부에는 심미성을 위해 GoldAdapt abutment를 사용하였고, 구치부에는 retrievability 를 위해 multi-unit abutment 를 사용하였다.
3. 상, 하악 교합관계는 균기능교합으로 형성하였다.

### REFERENCES

1. Simon H, Marchack CB. A simplified approach to implant-supported metal-ceramic reconstruction. *J Prosthet Dent* 2004;91:525-31
2. Brånemark PI, Breine U, Adell R, Hansson BO, Lindstrom J, Ohlsson A. Intraosseous anchorage of dental prostheses. I. Experimental studies. *Scand J Plast Reconstr Surg*, 1969;3:81-93.
3. Misch CE. Contemporary implant dentistry. 2nd ed.; St Louis: Mosby; 1999. p 469-495
4. 양재호, 여인성. 상악 전치와 소구치에서의 단일치 implant 수복 증례. *대한치과이식학회지* 2000;19(1):76-81.

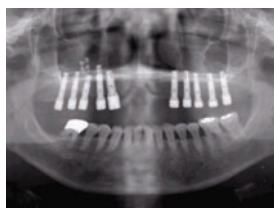


Fig. 1 Orthopantomograph after healing abutment connection.

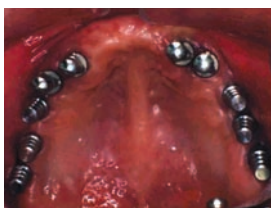

Fig. 2 Impression copings were connected to fixtures for maxillary fixture level impression.

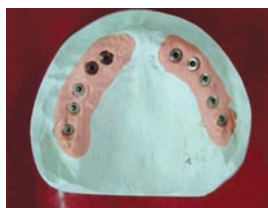

Fig. 3 Maxillary preliminary cast.

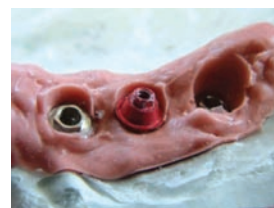

Fig. 4 Abutment selection.

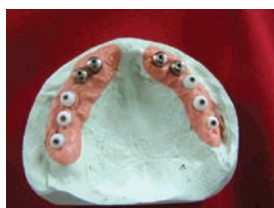

Fig. 5 Healing abutment, multiunit abutment and healing cap connection.

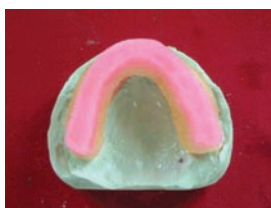

Fig. 6 Wax rim fabrication.

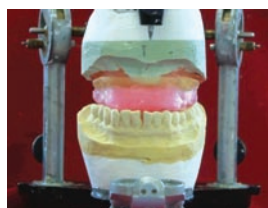


Fig. 7 Preliminary bite registration.

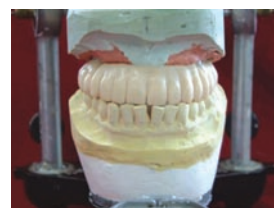

Fig. 8 Temporary implant prosthesis fabrication.

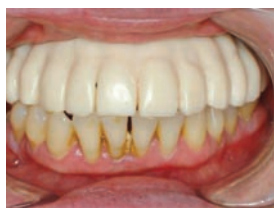

Fig. 9 Temporary restoration.

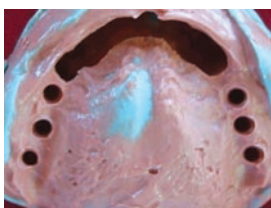

Fig. 10 Posterior final impression.

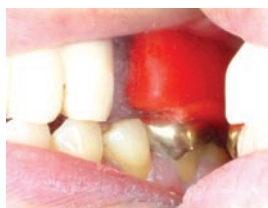

Fig. 11 Bite registration for posterior restoration.

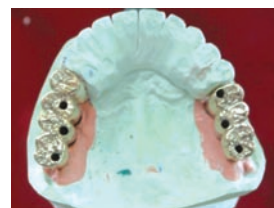

Fig. 12 Completed posterior prostheses.

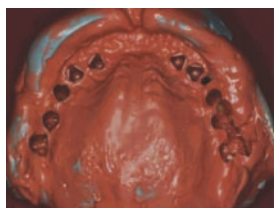


Fig. 13 Anterior final impression.

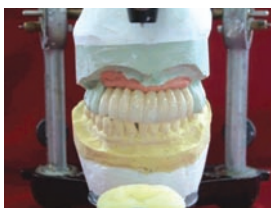

Fig. 14 Completed anterior prosthesis.

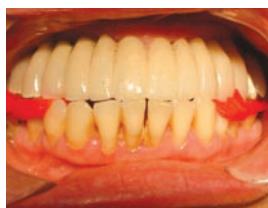

Fig. 15 Bite registration for clinical remounting.

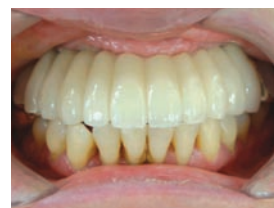

Fig. 16 Completed prostheses (Labial view).

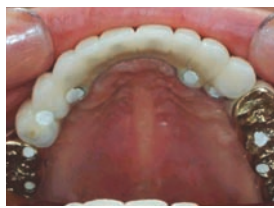

Fig. 16 Completed prostheses (Maxillary occlusal view).

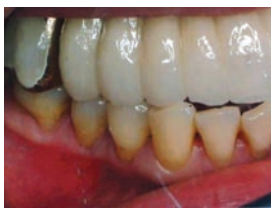

Fig. 17 Completed prostheses (Right view).

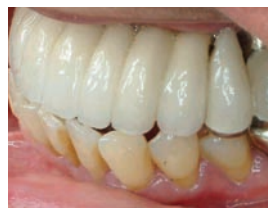

Fig. 18 Completed prostheses (Left view).

Abstract

## Full Mouth Rehabilitation in Completely Maxillary Edentulous Patient with Brånemark Osseointegrated Implants

Jae-Ho Yang, D.D.S., M.S.D., Ph.D.

Department of Prosthodontics, College of Dentistry, Seoul National University

The purpose of this study was to report one case about full mouth rehabilitation with Brånemark osseointegrated implants in completely maxillary edentulous patient

Patient was a 45-year-old female with advanced periodontitis. All teeth were extracted and maxillary sinus was lifted with iliac bone graft. 10 Brånemark Ti-Unite implants were placed in the maxilla.

Because enough implants were placed, sectioned fixed partial dentures were planned rather than splinted prostheses.

GoldAdapt abutments were used in anterior region for esthetics and multi-unit abutments were used in posterior region for retrievability.

Group functioned occlusion was used for the occlusal arrangement between maxilla and mandible.

Before setting the final prosthesis, clinical remounting was performed for occlusal adjustments.

A favorable prognosis for a functionally and esthetically acceptable implant borne prosthesis is expected.